Науково-практична конференція
акушерів і гінекологів Вінницької області

МНОЖИННІ СПОНТАННІ РОЗРИВИ ПЕЧІНКИ ЯК ПРИЧИНА МАСИВНОЇ КРОВОТЕЧІ В ПІСЛЯПОЛОГОВОМУ ПЕРІОДІ У ЖІНКИ З ПЕЛІОЗОМ ПЕЧІНКИ (КЛІНІЧНЕ СПОСТЕРЕЖЕННЯ)

Н.В. Титаренко, І.Л. Кукуруза,
Вінниця,
Г.В. Бевз, Л.П. Холод

02.12.2015

© Титаренко Н.В., Кукуруза І.Л., 2015

Спонтанний розрив печінки

Спонтанний розрив печінки є рідкісним і небезпечним для життя станом, що важко діагностується.

Причини

- **У вагітних та породіль**
- **Пухлини печінки (гепатоцелюлярна карцинома, аденома, гемангіангіома, метастази, фокальна вузлова гіперплазія)**
- **Цироз печінки**
- **Абсцеси**
- **Паразитарні та непаразитарні кісти печінки**
- **Амілоїдоз**
- **Ізольований, за відсутності патології печінки – рідко.**

Caremani M, Tacconi D, Lapini L. J. Ultrasound, 2013; 26 (4): 179-86.

- **Асоціація спонтанного розриву печінки з вагітністю була вперше описана Д. Аберкромбі**
- **J. Abercrombie Hemorrhage of the liver. Lon Med Gaz. 1844; 34:792-4).**
- **З тих пір у світовій літературі були описані > 200 випадків розриву печінки під час/по завершенню вагітності.**



J. Abercrombie
1780-1844

Актуальність проблеми

- **Спонтанний розрив печінки у вагітних та породіль зустрічається рідко, 1 випадок на 45 000 – 250 000 пологів** (Smith LG, Moise KJ, Dildy GA, Carpenter RJ. Obstet Gynecol. 1991;77:171-5).

- **Материнська летальність при крововиливах і розривах печінки з наступною кровотечею – 18-86%** (Haram K, Svendsen E, Abildgaard U. BMC Pregnancy and Childbirth, 2009; 9 (8).

- **Перинатальна летальність – 35-85%** (Gyan AN, Srivastava G, Assad K. Arch Gynecol Obstet 2006: 104-107; Merchant SH, Mathew P, Vanderjagt Obstet Gynecol 2004; 103: 1055-1058).

- **80% випадків розриву печінки під час вагітності припадає на повторнонароджуючих жінок із середнім віком > 30 років. Частіше – в 3-му триместрі вагітності або відразу після пологів.** (Heny CP, Lim AE, Brummelkamp WH. Surg Gynecol Obstet. 1983;156:593-6).

- **В 75% випадків має місце розрив правої частки печінки, в 11% – лівої частки, в 14% – обох часток** (Henny C. P., Lim A. E., BrummelkamP W. H. et al. Surg Gynecol Obstet, 1982,156 : 593-8).

- **Клінічні ознаки – нехарактерні, найбільш часто – біль в епігастрії (69,5%)** (Rinehart B., Terrone D., Magann E., Obstet Gynaecol Surv, 1999, 54 : 196-202).

- **«Золотий» стандарт діагностики – КТ та/або діагностична лапароскопія. Остання є найбільш інформативним і об'єктивним методом діагностики підкапсульних гематом та двухмоментних розривів печінки.**

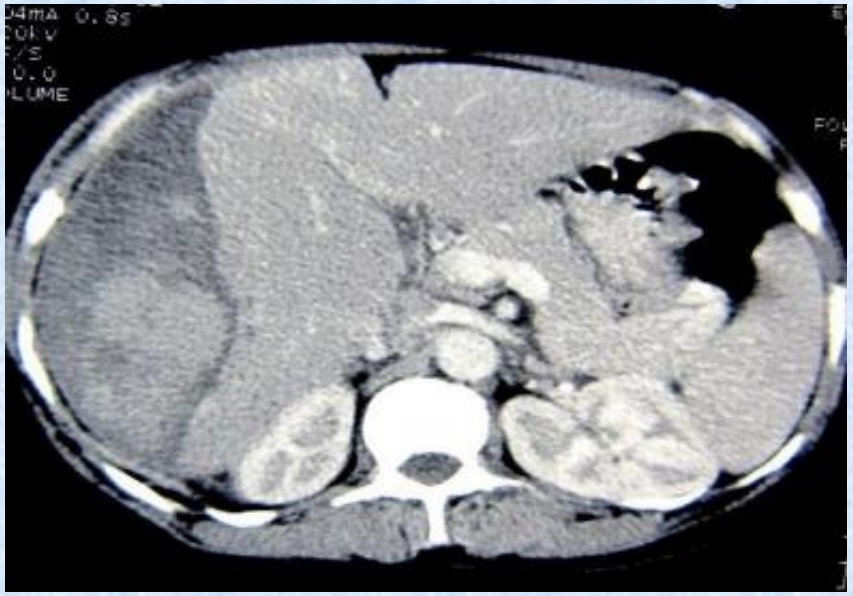

In: Vikal Chandra Shakya, Mohan Chandra Regmi, Pannalal Sah et al. Pan African Medical Journal. 2013; 14:36.

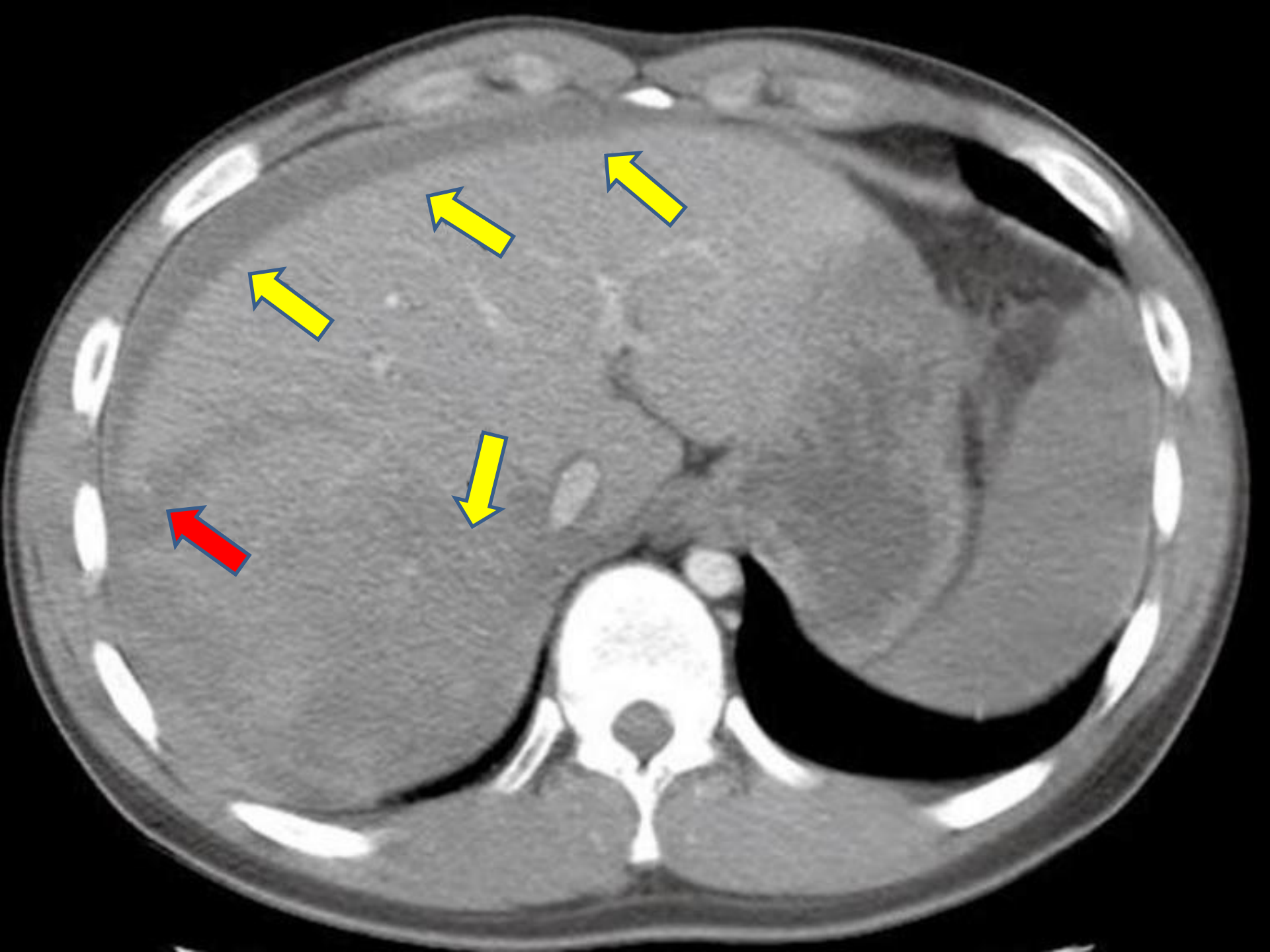

Причини спонтанного розриву печінки у вагітних

- **У 92,8% випадках причиною спонтанного розриву печінки є гіпертензивні розлади під час вагітності без/з HELLP-синдромом.**
- **У 7,2% випадках – інші причини.**

(Vigil-De Gracia P, Ortega-Paz L. Int J Gynaecol Obstet. 2012 Sep;118(3):186-9).

ПЕЛІОЗ

- **Термін «пеліоз» (peliosis)** походить від грецького слова, що означає **«темний»** або **«пурпурний»** і відображає колір паренхіми печінки у пацієнтів з пеліозом.
- **Пеліоз печінки** (також: пурпурний гепатит, пеліозний гепатит, peliosis hepatis) – безсимптомне захворювання, при якому в печінці хаотично виникають множинні заповнені кров'ю кістозні (лакунарні) порожнини.
- **Категорія МКХ-10:** Пеліоз печінки (K76.4)

Гипертермия — Википе
file:///C:/Users/CF/Downloads/Гипертермия%20—%20Википедия.html

ВИКИПЕДИЯ
Свободная энциклопедия

Заглавная страница
Рубрикация
Указатель А — Я
Избранные статьи
Случайная статья
Текущие события

Участие
Сообщить об ошибке
Портал сообщества
Форум
Свежие правки
Новые страницы
Справка
Пожертвования

Инструменты
Ссылки сюда
Связанные правки
Спецстраницы
Постоянная ссылка
Сведения о странице
Цитировать страницу

Peliosis hepatis

From Wikipedia, the free encyclopedia

Peliosis hepatis is an uncommon vascular condition characterised by multiple randomly distributed blood-filled cavities throughout the liver. The size of the cavities usually ranges between a few millimetres to 3 cm in diameter.[1] In the past it was a mere histological curiosity occasionally found at autopsies but has been increasingly recognised with wide ranging conditions from AIDS to the use of anabolic steroids. It also occasionally affects spleen, lymph nodes, lungs, kidneys, adrenal glands, bone marrow and other parts of gastrointestinal tract.[2]

Peliosis hepatis is often erroneously written "peliosis hepatitis", despite its not being one of the hepatitides. The correct term arises from the Greek *pelios*, i.e. discoloured by extravasated blood, livid,[3] and the Latinized genitive case (hepatis[4]) of the Greek *hepar*, liver.[5]

Peliosis hepatis	
Classification and external resources	
Specialty	gastroenterology
ICD-10	K76.4
MeSH	D010382

Contents [hide]

1 Pathophysiology
2 Disease associations
3 Clinical features
4 Treatment
5 Other cystic conditions of liver
6 References

Pathophysiology [edit]

The pathogenesis of peliosis hepatis is unknown. There are several hypotheses, such as, it arises from sinusoidal epithelial damage,[6] increased sinusoidal pressure due to obstruction in blood outflow from the liver, or hepatocellular necrosis.[1]

Two morphologic patterns of hepatic peliosis were described by Yanoff and Rawson.[7] In the **phlebectatic** type, the blood-filled spaces are lined with endothelium and are associated with aneurysmal dilatation of the central vein; in the **parenchymal** type, the spaces have no endothelial lining and they usually are associated with haemorrhagic parenchymal necrosis. Some consider both patterns to be one process, initiated by focal necrosis of liver parenchyma, observed in parenchymal type, progressing into formation of fibrous wall and endothelial lining around haemorrhage of phlebectatic type. Fibrosis, cirrhosis, regenerative nodules, and tumours may also be seen.

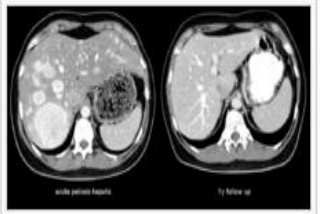

CT scan of a patient with peliosis hepatis (left). Follow-up CT (right) after 7 years shows full remission.

РУС 20:50 03.11.2015

Епідеміологія

- **Стать:** Всі
- **Співвідношення статей** (ч/ж): 1/1. Імовірно, у старшій віковій групі дещо частіше страждають чоловіки
- **Вік:** переважно дорослий. Випадків пеліозу у дітей зафіксовано значно менше, ніж у дорослих (практично описані поодинокі випадки, які пов’язані в основному з хворобою Ходжкіна). Однак дитячий вік пацієнта не виключає діагнозу пеліозу, описані випадки ембріонального пеліозу.
- **Ознака поширеності:** не зрозумілі в зв’язку з низькою поширеністю (описано декілька сотен спостережень) та рідкістю діагностики (у легких випадках захворювання протікає безсимптомно і є випадковою знахідкою на МРТ, КТ або аутопсії).

Етіологія та клініка

- **Етіологія:** Розвиток печінкового пеліозу асоціюється з гормонами (пероральні контрацептиви, анаболічні стероїди, глюкокортикоїди), азатіоприном (імуран), особливо у пацієнтів після трансплантації нирки.

- **Клініка:** Перебіг печінкового пеліозу зазвичай безсимптомний, але іноді ускладнюється розривом кіст з кровотечею (іноді фатальною) або розвитком явної патології печінки, що характеризується жовтяницею, гепатомегалією та печінковою недостатністю.
- Безсимптомні випадки можуть бути виявлені лише випадково, на підставі невеликих змін функціональних печінкових тестів або при УЗД.

Downloaded from www.ajronline.org by 93.183.231.246 on 12/01/15 from IP address 93.183.231.246. Copyright AJR. For personal use only; all rights reserved

A CENTURY OF 1906 2006 AJR MEDICAL IMAGING

Peliosis Hepatis: Spectrum of Imaging Findings

Riccardo Iannaccone[1,2]
Michael P. Federle[3]
Giuseppe Brancatelli[4,5]
Osamu Matsui[6]
Elliot K. Fishman[7]
Vamsidar R. Narra[8]
Luigi Grazioli[9]
Shirley M. McCarthy[10]
Francesca Piacentini[2]
Luigi Maruzzelli[2]
Roberto Passariello[1]
Valerie Vilgrain[2]

Keywords: CT imaging, liver, liver disease, MRI

DOI:10.2214/AJR.05.0167

Received February 1, 2005; accepted after revision April 20, 2005.

Francesca Piacentini supported by a research grant from Università Cattolica del Sacro Cuore ("Working Experience Abroad," WEA).

[1]Department of Radiological Sciences, University of Rome, La Sapienza, 324 Viale Regina Elena, Rome, Italy 00161. Address correspondence to R. Iannaccone (r_iannaccone@yahoo.it).

[2]Hôpital Beaujon, Clichy, France.

[3]University of Pittsburgh Medical Center, Pittsburgh, PA.

[4]Istituto di Scienze Radiologiche, Università di Palermo, Palermo, Italy.

[5]Ospedale Specializzato in Gastroenterologia "Saverio de Bellis," IRCCS, Bari, Italy.

[6]Kanazawa University Postgraduate School of Medical Science, Kanazawa, Japan.

[7]Johns Hopkins University, Baltimore, MD.

[8]Washington University, St. Louis, MO.

[9]University of Brescia, Brescia, Italy.

[10]Yale Diagnostic Radiology, New Haven, CT.

WEB
This is a Web exclusive article.

AJR 2006; 187:W43–W52

0361–803X/06/1871–W43

OBJECTIVE. It is important to recognize the imaging characteristics of peliosis hepatis because peliotic lesions may mimic several different types of focal hepatic lesions.

CONCLUSION. We illustrate the spectrum of imaging findings of peliosis hepatis, including sonography, CT, MR, and angiography.

Peliosis hepatis (also called hepatic peliosis) is a rare benign disorder causing sinusoidal dilatation and the presence of multiple blood-filled lacunar spaces within the liver [1]. "Peliosis" is a term derived from the Greek *pelios*, which means "dusky" or "purple," referring to the color of the liver parenchyma with peliosis. Similar blood-filled spaces may be seen in the spleen, lymph nodes, and other organs (including the bone marrow, lungs, pleura, kidneys, adrenal glands, stomach, and ileum) [2]. The size of the lesions may vary from 1 mm to several centimeters.

Cause and Pathogenesis

The cause of peliosis hepatis can be related to drugs (including anabolic steroids, oral contraceptives, corticosteroids, tamoxifen, diethylstilbestrol, azathioprine, 6-thioguanine, 6-mercaptopurine, and methotrexate); toxins (polyvinyl chloride, arsenic, and thorium oxide); chronic wasting diseases (e.g., tuberculosis, leprosy, and various malignancies, particularly hepatocellular carcinoma); and infection in AIDS (so-called bacillary peliosis caused by *Bartonella henselae* and *Bartonella quintana*). In addition, several other conditions are described as associated with peliosis hepatis, including sprue, diabetes mellitus, necrotizing vasculitis, and hematologic disorders. Moreover, peliosis hepatis may develop after renal or cardiac transplantation. In 20–50% of patients, no associated condition is identified.

The pathogenesis of peliosis remains [illegible] be obstruction of hepatic outflow at the sinusoidal level, direct breakdown of sinusoidal borders, dilatation of the central vein of the hepatic lobule, or hepatocellular necrosis leading to cavity formation [1].

Pathology

The gross pathologic appearance of peliosis hepatis is that of multiple, irregularly shaped blood-filled hepatic cavities. The lesions typically involve the entire liver, but focal peliosis hepatis has been described. At microscopic examination, cystic dilated sinusoids filled with RBCs and bound by cords of liver cells can be seen (Fig. 1).

Pathologists originally classified peliotic lesions by the presence or absence of endothelium [1]. However, although the blood-filled cavities may have no endothelial lining, reendothelialization probably occurs rapidly. Thus, the continuity/rupture of the endothelial lining of the sinusoids is not a reliable criterion to define peliosis hepatis [2]. To distinguish peliosis hepatis from sinusoidal dilatation, lesions should show evidence of rupture of the reticulin fibers that support the hepatocytes and sinusoids [1]. This rupture may follow the intrinsic weakness of the fibers of the endothelial wall (peliosis hepatis of the phlebectatic type) or may be associated with focal hepatocyte necrosis (peliosis hepatis of the parenchymal type) [1].

Peliotic lesions in bacillary peliosis contain clumps of organisms (i.e., *B. henselae* or *B. quintana*) that stain with the Warthin-Starry technique [1]. Patients with bacillary peliosis often have peliosis of the spleen

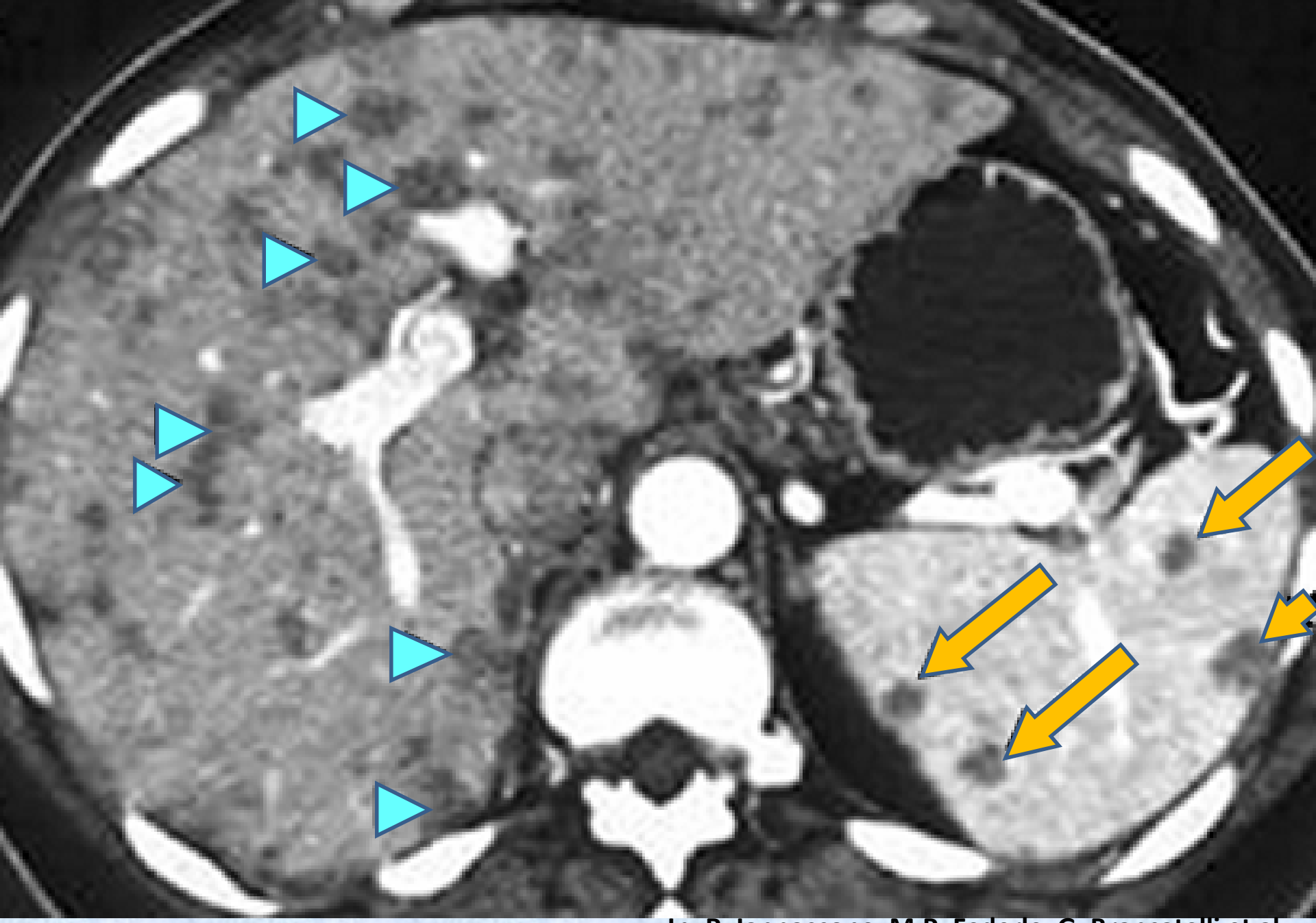

In: R. Iannaccone, M.P. Federle, G, Brancatelli et al.
AJR:187, July 2006

Гістологічні дані

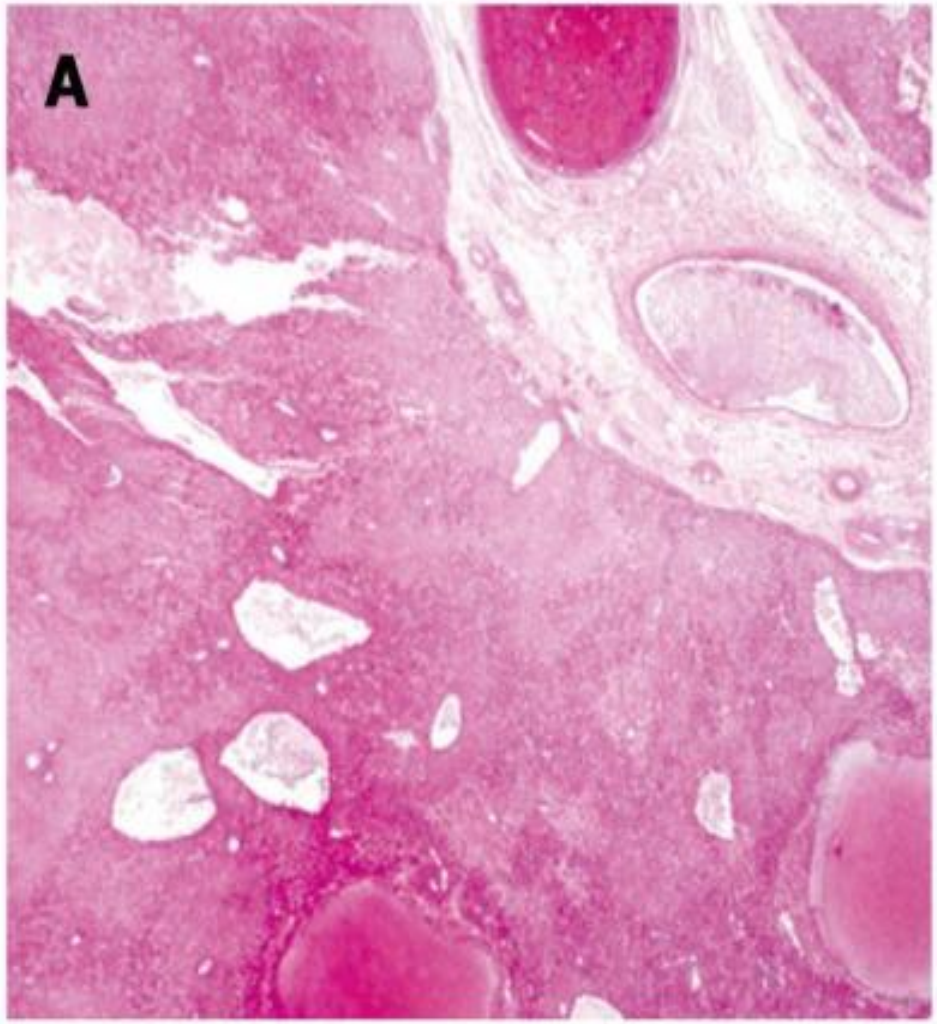

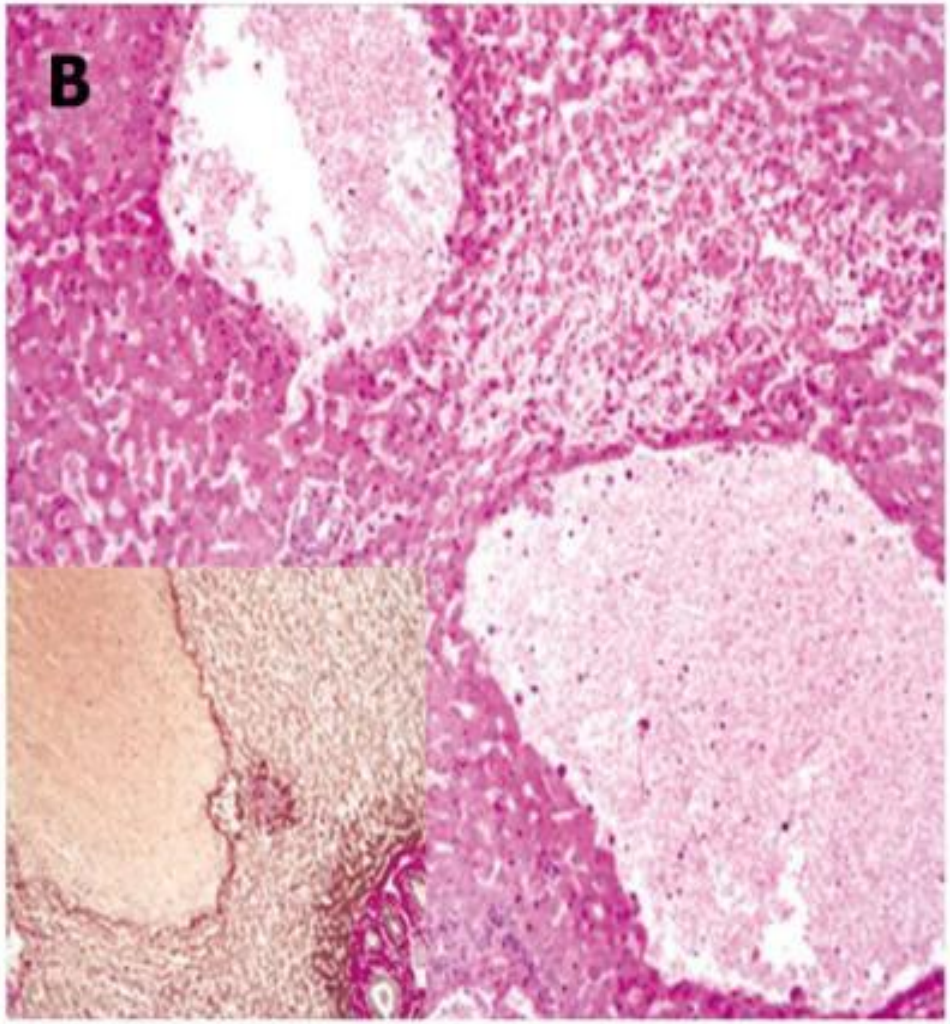

In: Sun-Keun Choi, Jun-Shuo Jin, Soon-Gu Cho, et al. World J Gastroenterol. 2009 November 21; 15(43): 5493-5497.

ANNALS of Hepatology

CASE REPORT

July-August, Vol. 14 No. 4, 2015: 553-558

Spontaneous hepatic rupture during pregnancy in a patient with peliosis hepatis

Stefania Cimbanassi,* Paolo Aseni,* Anna Mariani,*
Fabrizio Sammartano,* Edgardo Bonacina,** Osvaldo Chiara*

* SC Trauma Team, Dipartimento Niguarda Trauma Center, Ospedale Niguarda Ca' Granda, Milano, Italy.
** Struttura Complessa di Anatomia Istologia Patologica e Citogenetica, Ospedale Niguarda Ca' Granda, Milano, Italy.

Спонтанний розрив печінки під час вагітності у пацієнтки з пеліозом печінки

ABSTRACT

В статті S. Cimbanassi et al. (2015) описаний випадок розриву печінки у 53-річної першовагітної в терміні 27 тижнів, що мала фосфоліпідний синдром, котра була госпіталізована з приводу спонтанного гемоперитонеуму. Основною причиною пеліозу печінки автори вважають призначення статевих стероїдів в програмі екстракорпорального запліднення.

Оперативне лікування: сегментектомія печінки.

Виписана на 18 день після операції в задовільному стані.

Key words. Liver disease. Liver in pregnancy. Haemoperitoneum. Haematoma. Peliosis hepatis.

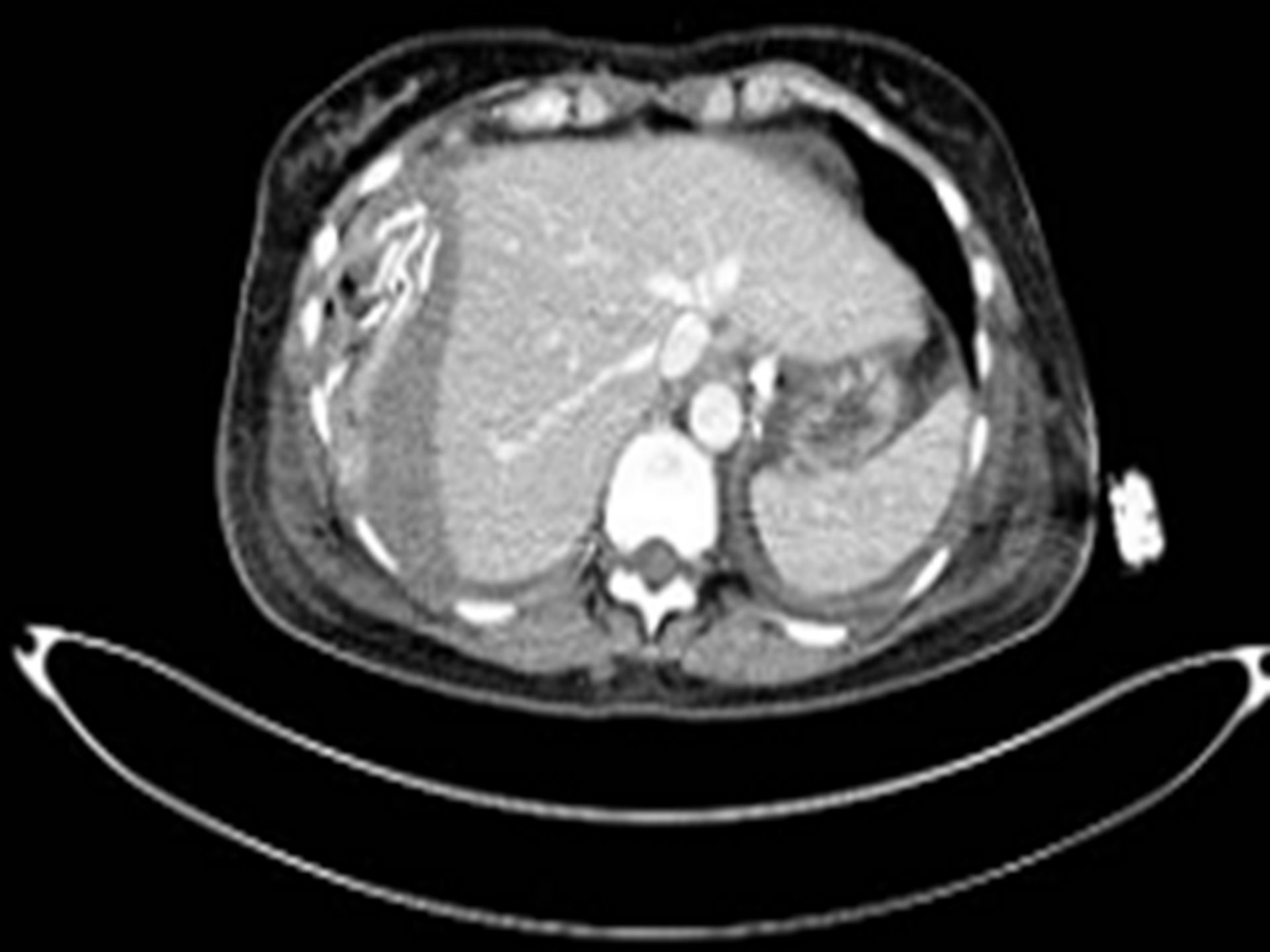

Case report

- **Пацієнтка М., 24 роки, переведена з пологового відділення центральної районної лікарні Вінницької області у ВОКЛ ім. М.І. Пирогова з діагнозом: IV передчасні пологи в 31-32 тиж. оперативним шляхом (кесарів розтин). Часткова злукова кишкова непрохідність? Інфільтрат правої підреберної ділянки? Перитоніт?**
- **An.morbi: 6 днів тому в ЦРЛ Вінницької області була розроджена оперативним шляхом (КР в нижньому сегменті) з приводу крайового передлежання плаценти з частковим передчасним відшаруванням в ургентному порядку. Оперативне втручання без особливостей.**
- **На 6-ту добу післяпологового (післяопераційного) періоду після операції КР, у жінки раптово, в стані спокою в положенні лежачи раптово з'явився різкий біль в правій підреберній ділянці з іррадіацією в праве плече.**
- **Виявлено зростання лейкоцитозу крові з 12,8 Г/л до 18,5 Г/л, у лейкоцитарній формулі зсув вліво до паличкоядерних нейтрофілів (17%), відсутність змін з боку показників червоної крові (гемоглобін 95 г/л, еритроцити 3,0 Т/л впродовж 5 годин спостереження), біохімічні показники в нормі.**
- **УЗД органів черевної порожнини та обзорна рентгенографія органів черевної порожнини: інфільтрат підпечінкового простору.**

Case report

- **Об’єктивно:** Через 9 годин з моменту виникнення больового синдрому відмічено погіршення стану хворої. ЧД 22-24/хв., ЧСС - 100/хв., АТ – 85/60 мм рт. ст. (шоковий індекс – 1,2). Діурез по сечовому катетеру біля 80 мл. У хворої з’явилися симптоми подразнення очеревини, констатовано розвиток перитоніту.
- **Інтенсивна терапія:** оксигенотерапія; інфузійна терапія (0,9% розчин натрію хлориду, гелофузин), вазопресорна підтримка (дофамін), антибіотикотерапія (меронем, гатифлоксацин, метрогіл), симптоматическая терапия.
- Враховуючи зниження рівня гемоглобіну з 95 до 76 г/л прийнято рішення (консиліум) про оперативне втручання в ургентному порядку за життєвими показами з приводу вірогідної внутрішньочеревної кровотечі та геморагіного шоку.
- **Анестезіологічне забезпечення:** ризик (ASA)-4E. В/в+ШВЛ. Анестетик: кетамін. Міорелаксант: ардуан. Анальгетик: фентаніл. На тлі інфузії вазопресорних препаратів (дофамін, норадреналін).
- **Операция:** Релапаратомія. Ушивання множинних розривів печінки. Тампонада печінки методом damage-control (>10 см). Дренування черевної порожнини.
- **Діагноз:** Множинні спонтанні розриви печінки з розчавленням тканин печінки, множинні гематоми печінки у жінки у післяпологовому періоді (КР в нижньому сегменті). IV передчасні пологи у 31-32 тижні. Гемоперитонеум. Профузна внутрішньочеревна кровотеча. Геморагічний шок IV ст. СПОН. ДВЗ-синдром. ДН I ст. (РДС)

Case report

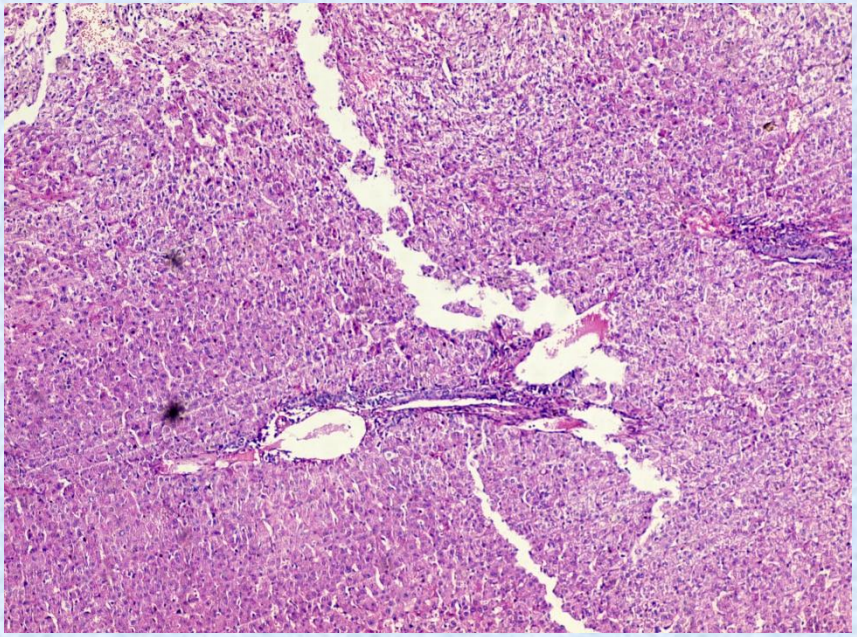

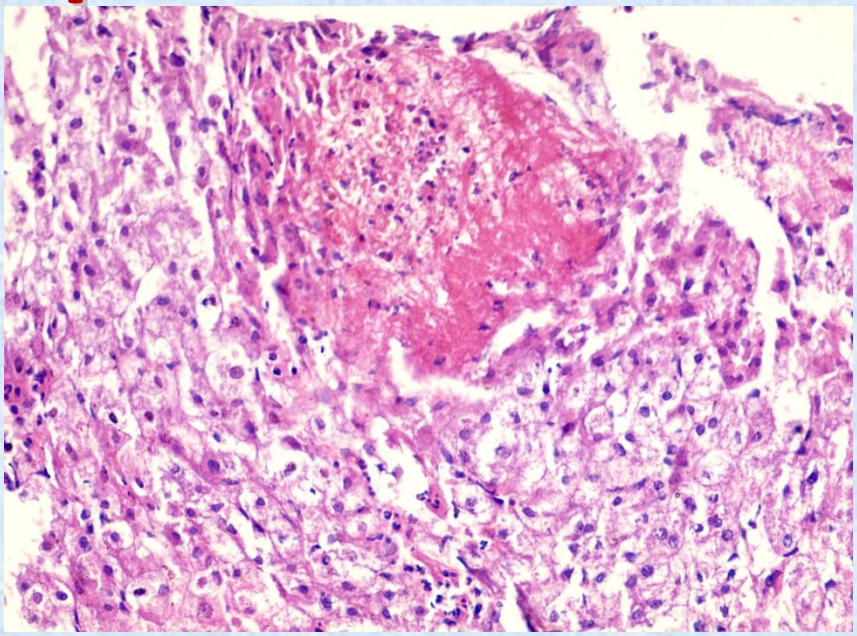

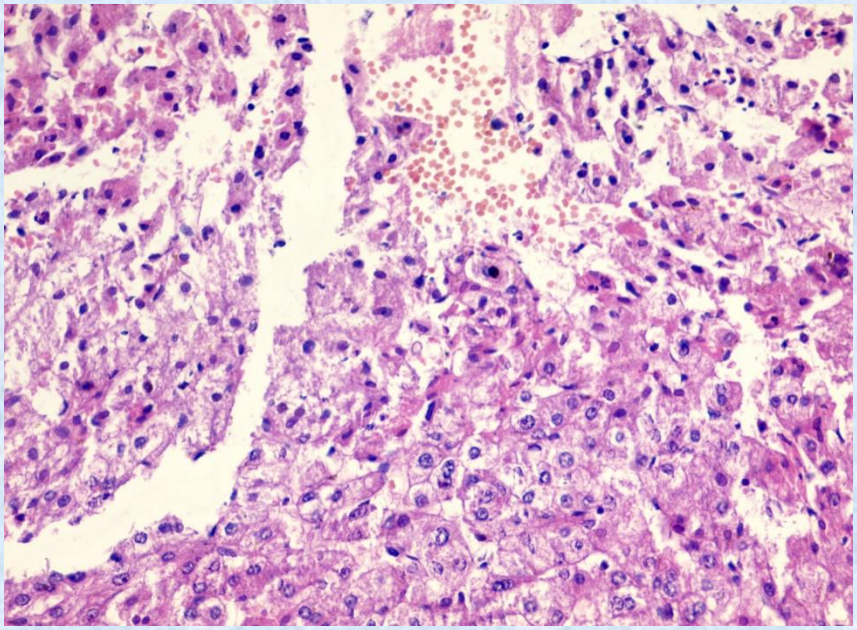

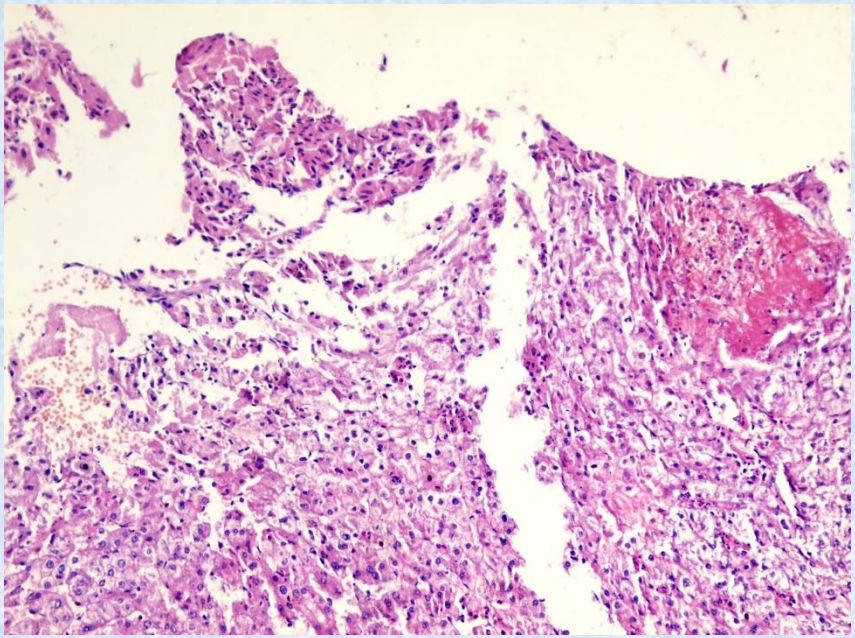

Case report

- **Ускладнення операції:**
- **кровотеча 10 000 мл (> 3,6% маси тіла; > 70% від ОЦК),**
- **геморагічний шок IV ст. (АТ до 50/0 мм рт. ст., ЧСС – 150/хв.),**
- **ДВЗ в стадії коагулопатії споживання (підвищена кровоточивість тканин, тромбоцити - 70 Т/л, ПТІ - 23%, фібриноген – 2 г/л).**
- **Проведено переливання:**
- **кристалоїдні розчини: розчин NaCl 0,9% – 3600 мл, стерофундин – 1500 мл,**
- **волютенз – 1000 мл,**
- **еритроцитарна маса – 5360 мл (співвідношення СЗП та еритроцитаної маси 1 : 1)**
- **свіжозамороженна плазма – 4140 мл,**
- **кріопреципітат дозою 10 доз**
- **транексамова кислота 1000 мг,**
- **октаплекс 2000 мг (4 фл) + віт. К1**
- **новосевен сумарною дозою 19 мг**
- **кальцію хлорид**

Всього: 15 600 мл

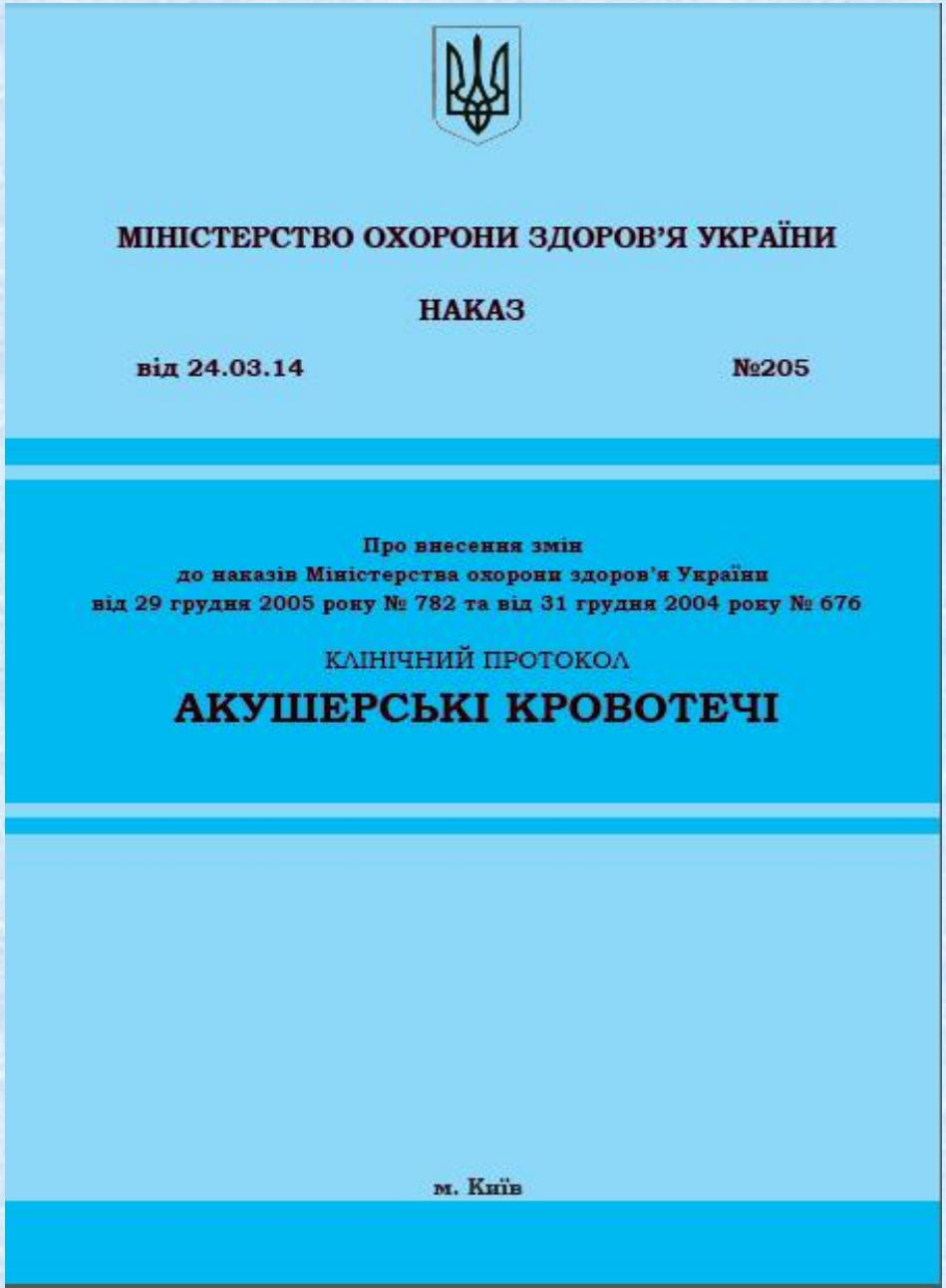
МІНІСТЕРСТВО ОХОРОНИ ЗДОРОВ'Я УКРАЇНИ
НАКАЗ
від 24.03.14
№205
Про внесення змін
до наказів Міністерства охорони здоров'я України
від 29 грудня 2005 року № 782 та від 31 грудня 2004 року № 676
КЛІНІЧНИЙ ПРОТОКОЛ
АКУШЕРСЬКІ КРОВОТЕЧІ
м. Київ

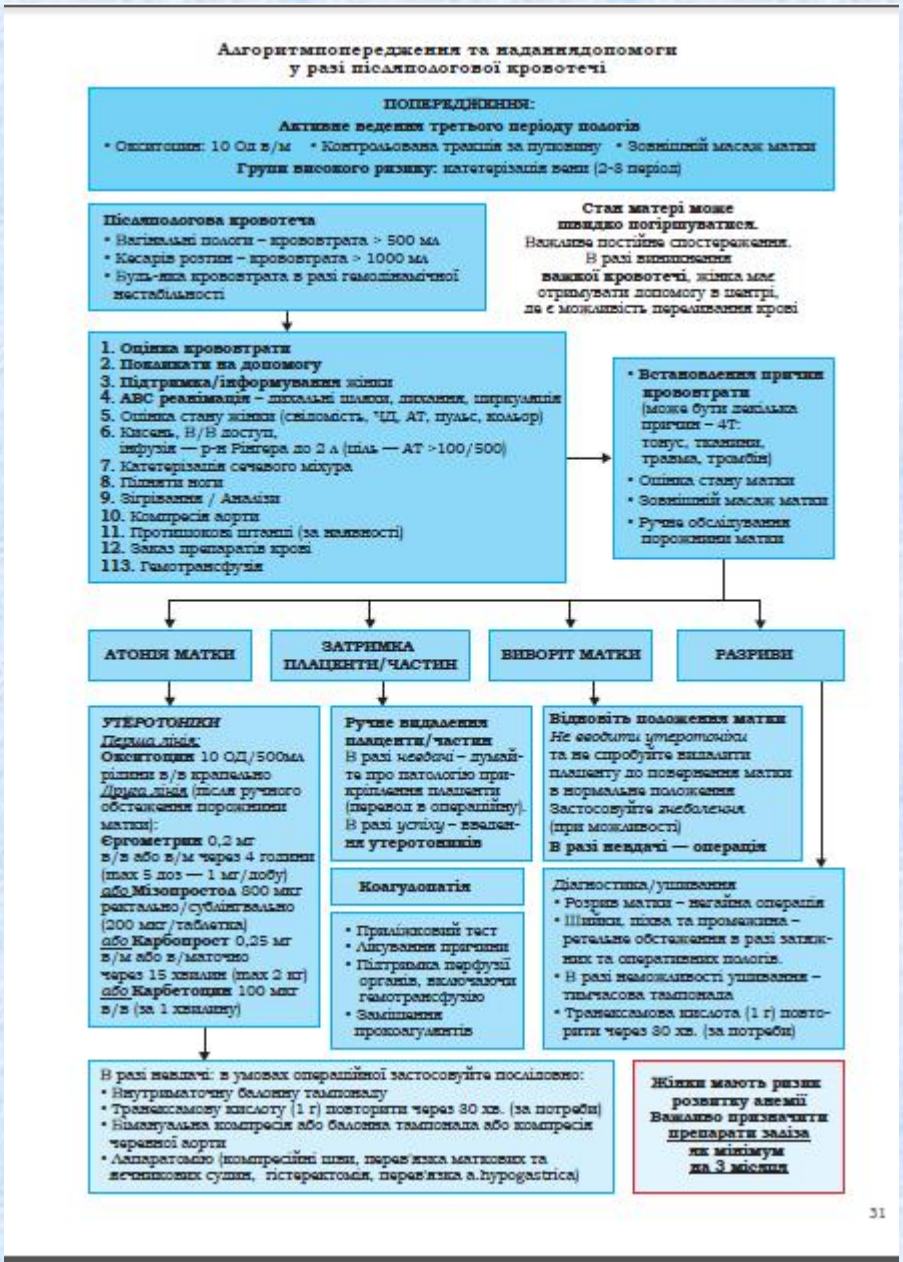
Алгоритмпопередження та наданнядопомоги
у разі післяпологової кровотечі
ПОПЕРЕДЖЕННЯ:
Активне ведення третього періоду пологів
• Окситоцин: 10 Од в/м • Контрольована тракція за пуповину • Зовнішній масаж матки
Групи високого ризику: катетерізація вени (2-3 період)
Післяпологова кровотеча
• Вагінальні пологи – крововтрата > 500 мл
• Кесарів розтин – крововтрата > 1000 мл
• Будь-яка крововтрата в разі гемодінамічної нестабільності
Стан матері може швидко погіршуватися.
Важливе постійне спостереження.
В разі виникнення важкої кровотечі, жінка має отримувати допомогу в центрі, де є можливість переливання крові
1. Оцінка крововтрати
2. Покликати на допомогу
3. Підтримка/інформування жінки
4. АВС реанімація – дихальні шляхи, дихання, циркуляція
5. Оцінка стану жінки (свідомість, ЧД, АТ, пульс, кольор)
6. Кисень, В/В доступ, інфузія — р-н Рінгера до 2 л (ціль — АТ >100/500)
7. Катетерізація сечевого міхура
8. Підняти ноги
9. Зігрівання / Аналізи
10. Компресія аорти
11. Протишокові штанці (за наявності)
12. Заказ препаратів крові
113. Гемотрансфузія
• Встановлення причин крововтрати (може бути декілька причин – 4Т: тонус, тканини, травма, тромбін)
• Оцінка стану матки
• Зовнішній масаж матки
• Ручне обслідування порожнини матки
АТОНІЯ МАТКИ
ЗАТРИМКА ПЛАЦЕНТИ/ЧАСТИН
ВИВОРІТ МАТКИ
РАЗРИВИ
УТЕРОТОНІКИ
Перша лінія:
Окситоцин 10 ОД/500мл рідини в/в крапельно
Друга лінія (після ручного обстеження порожнини матки):
Єргометрин 0,2 мг в/в або в/м через 4 години (max 5 доз — 1 мг/добу)
або Мізопростол 800 мкг ректально/сублінгвально (200 мкг/таблетка)
або Карбопрост 0,25 мг в/м або в/маточно через 15 хвилин (max 2 кг)
або Карбетоцин 100 мкг в/в (за 1 хвилину)
Ручне видалення плаценти/частин
В разі невдачі – думайте про патологію прикріплення плаценти (перевод в операційну).
В разі успіху – введення утеротоників
Відновіть положення матки
Не вводити утеротоніки та не спробуйте видалити плаценту до повернення матки в нормальне положення
Застосовуйте знеболення (при можливості)
В разі невдачі — операція
Коагулопатія
• Приліжковий тест
• Лікування причини
• Підтримка перфузії органів, включаючи гемотрансфузію
• Замішання прокоагулянтів
Діагностика/ушивання
• Розрив матки – негайна операція
• Шийки, піхва та промежина – ретельне обстеження в разі затяжних та оперативних пологів.
• В разі неможливості ушивання – тимчасова тампонада
• Транексамова кислота (1 г) повторити через 30 хв. (за потреби)
В разі невдачі: в умовах операційної застосовуйте послідовно:
• Внутриматочну балонну тампонаду
• Транексамову кислоту (1 г) повторити через 30 хв. (за потреби)
• Бімануальна компресія або балонна тампонада або компресія черевної аорти
• Лапаратомію (компресійні шви, перев'язка маткових та яєчникових судин, гістеректомія, перев'язка a.hypogastrica)
Жінки мають ризик розвитку анемії
Важливо призначити препарати заліза як мінімум на 3 місяця
31

НАКАЗ МОЗ України № 205 від 24.03.2014 : Інфузійно-трансфузійна терапія акушерської крововтрати (Р.О. Ткаченко О.М.Клигуненко)

Ступінь крововтрати	Об'єм крововтрати			Збалансовані кристалоїди	Колоїди		Препарати крові					Загальний об'єм трансфузії у мл)
	у мл	у % від маси тіла	у % від ОЦК		Гелофузин	ГЕК 130/0,42	СЗП	ЕР маса	Кріоцепітат	10% альбумін	Тромбоконцентрат	
Легка	500-1000	11,5 %	10 - 20%	10-15 мл/кг	10 мл/кг	–	–	–	–	–	–	до 2,5 л
Помірна	1000-1500	1,5-2,0%	21-30%	10 мл/кг	10 мл/кг	–	5-10 мл	–	–	–	–	до 3 л
Тяжка	1500-2000	2,0-2,5%	31-40%	7 мл/кг	5 мл/кг	5 мл/кг	5-10 мл	10-20 мл	–	200 мл	–	до 4 л
Вкрай важка	2500-3000	2,5-3,6%	41-70%	7 мл/кг	10 мл/кг	5 мл/кг	15-20 мл	20-30 мл	7-10 доз	300 мл	до 4 од	до 5 л
Смертельна	> 3000	> 3,6%	> 70%	10 мл/кг	10 мл/кг	10 мл/кг	до 30 мл	30 мл	> 10 доз	> 300 мл	4-10 од	> 6 л

Case report

- Проведено лікування : продовжена ШВЛ з FiO2 60%, ПТКВ 5 см вод. - 15 годин + PCV, FiO2 49% - 10 годин.
- Антибактеріальна, інфузійна, гемостатична, знеболююча, гепатопротективна терапія, переливання препаратів крові із замісною метою, лікування коагулопатії.
- Через 14 годин з моменту завершення оперативного втручання пацієнтка була переведена з операційної у ВАІТ. На час переводу у ВАІТ: стан клінічно стабільний, притомна, гемодинаміка стабільна, дихання апаратне, ознак ДВЗ-синдрому немає.
- На 2-у добу транспортована у національний інститут хірургії та трансплантології імені О.О. Шалімова

Г. Климт.
Ожидание - Древо жизни - Свершение