Эхографічні моніторинги вагітності високого перинатального ризику

Кристиан Андре́ас До́пплер
(1803—1853)

- австрийский математик, физик, профессор
- первый директор Института физики Венского университета,
- почётный доктор Пражского университета,
- член Королевского научного общества Богемии и Венской академии наук

Наиболее известен своими исследованиями в области акустики и оптики

Допплер теоретически обосновал зависимость частоты звуковых и световых колебаний, воспринимаемых наблюдателем, от скорости и направления движения источника волн и наблюдателя относительно друг друга.

Это явление впоследствии было названо его именем

- Эффект Допплера является неотъемлемой частью современных теорий о начале Вселенной
- Широкое применение эффект Допплера получил в современной медицине — на нём основано множество приборов ультразвуковой диагностики

- Что такое **допплерометрия плода** – это подвид ультразвуковой диагностики, который позволяет оценить характеристики кровотока в сосудах ребенка, матки и плаценты

- На основании данного исследования **врач может судить** о том, страдает ли малыш от недостатка кислорода, или нет. Также устанавливается тот факт, на каком уровне произошла патология сосудов (в матке, плаценте или пуповине)

Наукова база

- **ISUOG** (Міжнародна спілка ультразвуку в акушерстві та гінекології)
- **FMF** (Фонд Медицини плоду)
- **ACR** (Американський радіологічний коледж)
- **AIUM** (Американський інститут медичного ультразвука)
- **ACOG** (Американський коледж акушерства та гінекології)
- **ICSI** (Інститут оптимізації клінічних систем)

«Доплеровські дослідження АП, МА у популяції низького ризика не впливають на показники перинатальним або материнських результатів»

Рівень доказовості А

«При вагітності високого перинатального ризика доплерометрія АП знижує показники перинатльної смертності, кількість індукованих пологів та ризик антенатальних втрат»

Рівень доказовості А

УЗ мониторинги

Це послідовні (серійні) ультразвукові, у тому числі доплерівські дослідження вагітності

Покази: наявність факторів високого перинатального ризику

Мета: своєчасна діагностика погіршення стану плоду на допологовому етапі

Правила акушерської доплерографії

- Положення вагітної на боку
- Руховий спокій плоду (відсутність загальних рухів)
- Дихальний спокій плоду (відсутність епізодів дихальних рухів)
- Виключення прямих кутів сканування сосудів плоду

Акушерська доплерографія – ***це оцінка супротиву (резистентності) дистального судинного русла***

Чинники високої резистентності судинного русла:

1. Вазоспазм
2. Здавлення судини зовні
3. Облітерація просвіту судини з середини

КОМУ?

Вагітним групи високого перинатального ризику:

- *МГВП,*
- *прееклампсія,*
- *гіпертензія,*
- *цукровий діабет,*
- *багатопліддя,*
- *зниження рухової активності плоду*

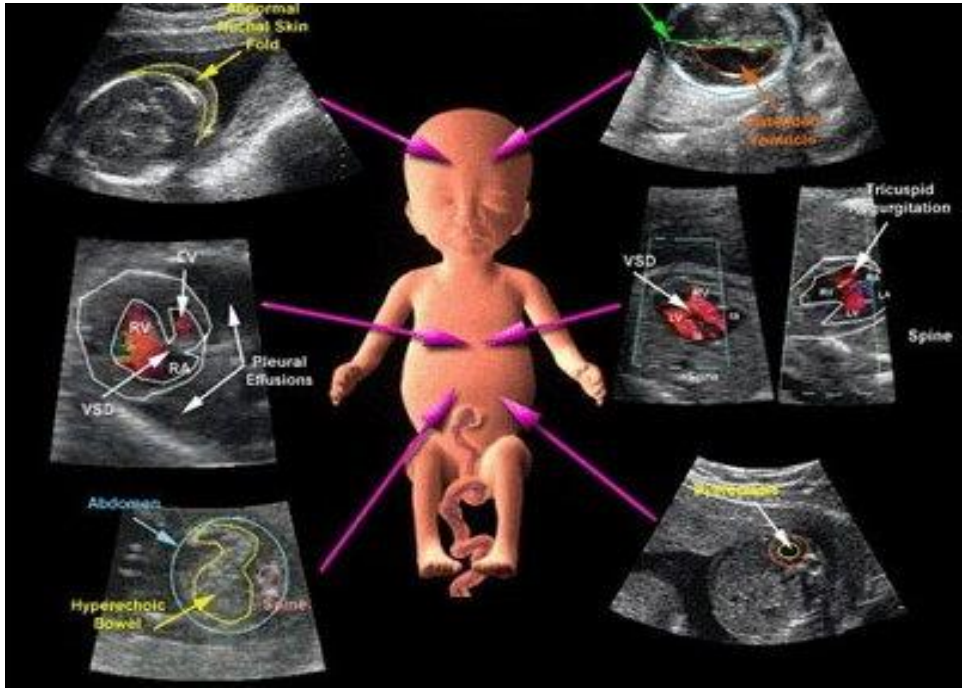

КОЛИ? ***26-28 тижнів***

Підвищення резистентності АП і/або МА:

- Артеріальна гіпертензія, прееклампсія
- Набряк плаценти
- Тромбофілії
- Структурні зміни в плаценті, в тому числі при ХА
- Оболонковий хід пуповинних судин

- **Пульсаційний індекс (PI)** можливо вираховувати при нульовій діастоличній швидкості кровотока, при цьому **систоло-діастоличне відношення (S/D)** та **резистентний індекс (IR)** втрачають свій математичний зміст

✓ Індекси є ***вуголнезалежними*** (але при куті 90 градусів не вимиряються!)

Дистальне судинне русло для:

- ✓ **Артерій пуповини** – судини плаценти
- ✓ **Маткових артерій** – артерії стінки матки та судини плаценти

Процентиль и SD

(сигмальное отклонение, standard deviation)

– степень отклонения значения от среднеарифметического

50-й процентиль –
среднее значение признака

25-й и 75-й процентили (1 SD) –
немного меньше или немного больше среднего

10-й или 90-й процентили (2 SD) –
значительно меньше или значительно больше среднего

Ниже 10-го (5-го, 3-го) или выше 90-го процентилей (3
SD) –

Доплер маткових артерій

Використовується:

1. Усім вагітним в I триместрі (скринінг прееклампсії)
2. Вагітним групи ризика по гіпертензії, тромбофілії, прееклампсії
3. При маловісному для гестаційного строку плоді

Мета доплерометрії МА:

1. Для діагностики **СЗРП**
2. Для призначення **профілактичної аспиринотерапії** при високому ризику гіпертензії, тромбофілії, прееклампсії *(контраверсії)*

Інтерпритація МА

- Розрахунок **середнього PI** правої та лівої **МА**

Інтерпритація МА

Аномальна доплерограма МА у випадках:

- середній **PI** вище 95-го процентилю
- рання діастолична вийємка систоличного компоненту після 24 тижнів (потребує мониторингу стану плоду)

Методологія виміру

В І триместрі –

на рівні внутрішнього маткового зіву

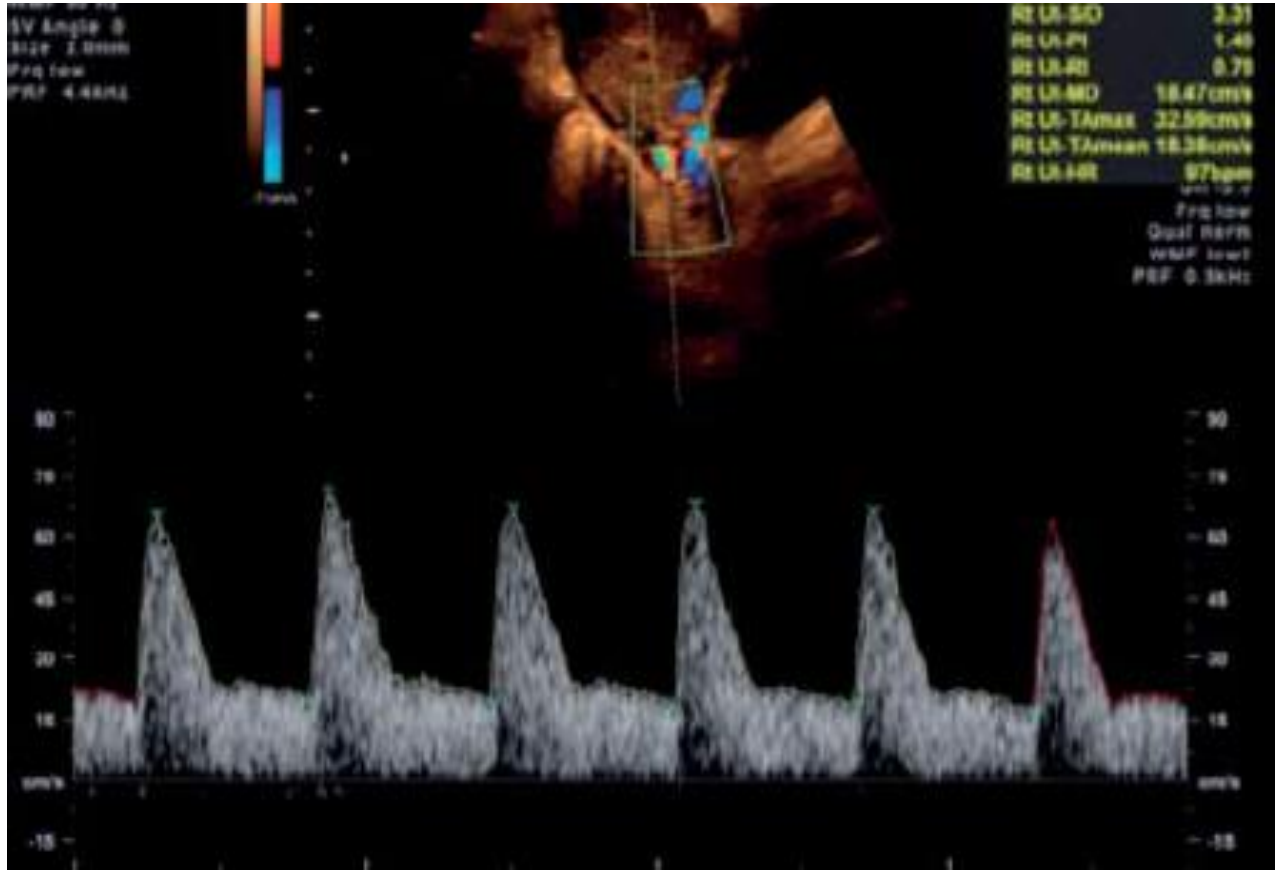

Методологія виміру

В II-III триместрі

у місця перетину маткової артерії з внутрішніми подвздошними судинами до початку ответвления від неї в стінці матки цервікальної гілки

Доплер МА II-III триместрі

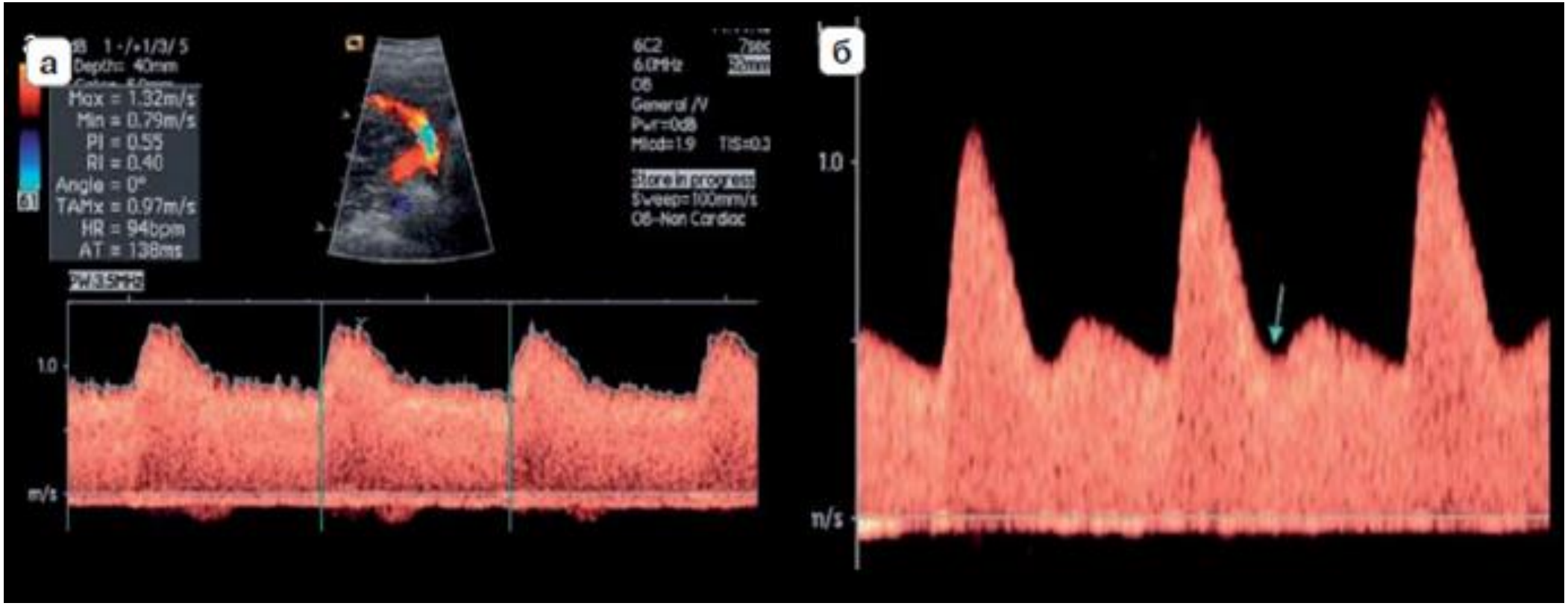

Нормальный (а) и патологический (б) спектр;
обратите внимание на наличие дикротической выемки (стрелка) на спектре КСК (б).

Доплер артерій пуповини

Використовується **АП:**

Вагітним групи високого перинатального ризику:

- прееклампсія, гіпертензія
- при маловісному для гестаційного строку плоді
- цукровий діабет
- багатоводдя
- багатоплідця
- знижена рухова активність плоду

Доплер артерій пуповини

Термін: 26-28 тижнів

Мета :

1. Моніторинг плоду
2. Направлення в перинатальний Центр
3. Зміна перинатальної та акушерської тактики

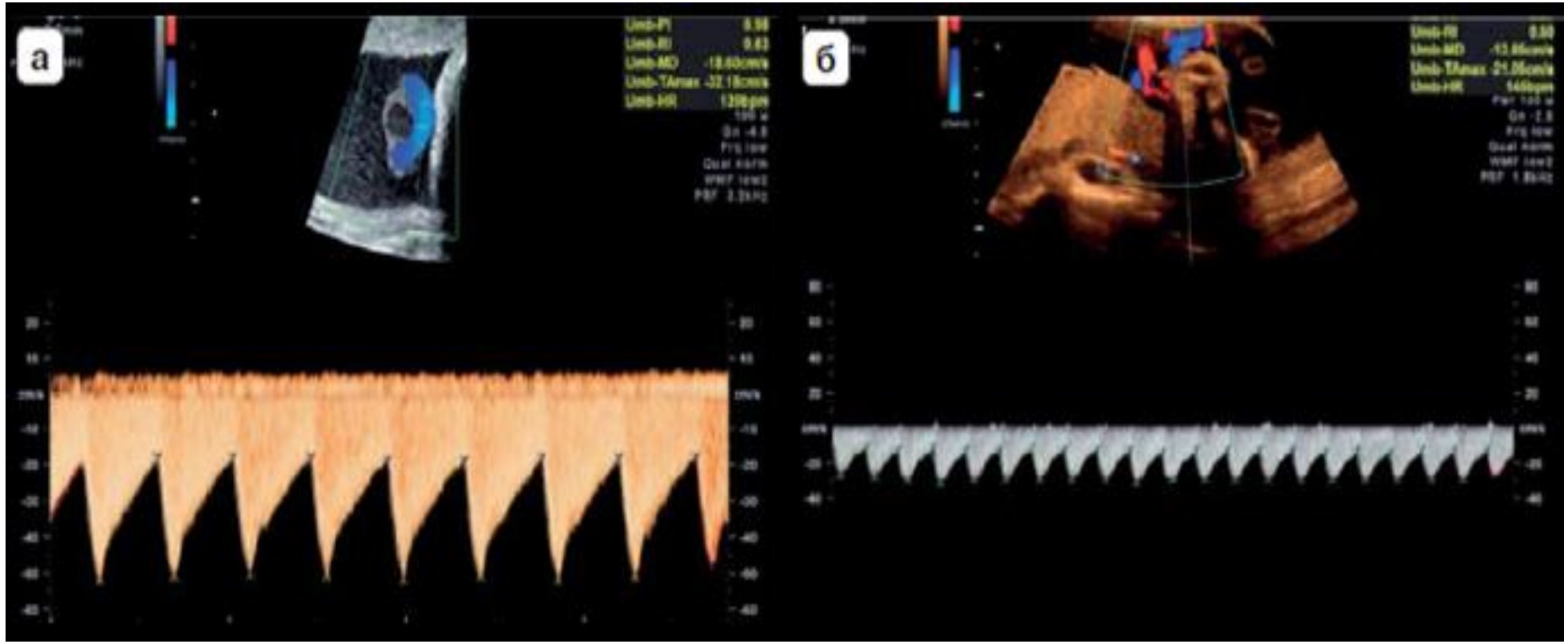

Приемлемая (а) и неприемлемая (б) регистрация кривых скоростей кровотока в артерии пуповины.
На изображении (б) спектр кровотока очень мелкий и скорость горизонтальной развертки слишком медленная.

Інтерпритація АП

Аномальна доплерограма АП у випадках:

- **РІ високорезистентний** вище **95-го** процентилю – моніторинг
- **РІ нульовий або реверсний** – моніторинг або дострокове розродження

Аномальна доплерограма АП

Високорезистентний:

- **PI** вище **95-го** процентилю для строка гестації
- **в катамнезі** могла бути прогресуюча втрата діастоличного компоненту

Аномальна доплерограма АП

Постійний нульовий діастоличний крототік:

1. плацентарна дисфункція
2. порушення плацентарної перфузії
3. високий перинатальний ризик

Аномальна доплерограма АП

Постійний реверсний діастоличний кроттік:

1. Прогресуюча важка плацентарна дисфункція
2. Облітерація **70% плацентарних сосудів**
3. Метаболічні порушення плоду(гіпоксемія, гіперкапнія, ацидоз)
4. Вкрай високий перинатальний ризик

Примечание ISUOG:

1) В случаях **многоплодной беременности**, оценка кровотока в артерии пуповины может быть затруднена, в виду сложности определения, какому именно плоду принадлежит конкретная петля пуповины. В этих случаях лучше проводить оценку кровотока непосредственно дистальнее места прикрепления пуповины к передней брюшной стенке плода.

   Однако, показатели сосудистого сопротивления в этой области будут выше, чем на уровне свободной петли или плацентарного конца, потому необходимо использовать соответствующие нормативные значения.

2) В случае наличия **только двух сосудов в пуповине**, в любом сроке беременности, диаметр единственной артерии пуповины будет больше, чем при наличии 2-х артерий, и соответственно сосудистое сопротивление будет ниже

Доплер середньої мозгової артерії при анемії плоду

(оцінка швидкості)

КОМУ?

- Плід з ризиком анемії (ізоіммунізація, водянка будь якого генезу, монохоріальна вагітність)

МЕТА?

- Неінвазивна діагностика анемії
- Гемотрансфузійна терапія фетальної анемії

При **анемії плоду** в СМА

підвищується

пікова систолічна швидкість

Оцінка ПСШ: під 0 кутом

Оцінка ПСШ: калькуляція в MoM

Норма до 1,5 MoM

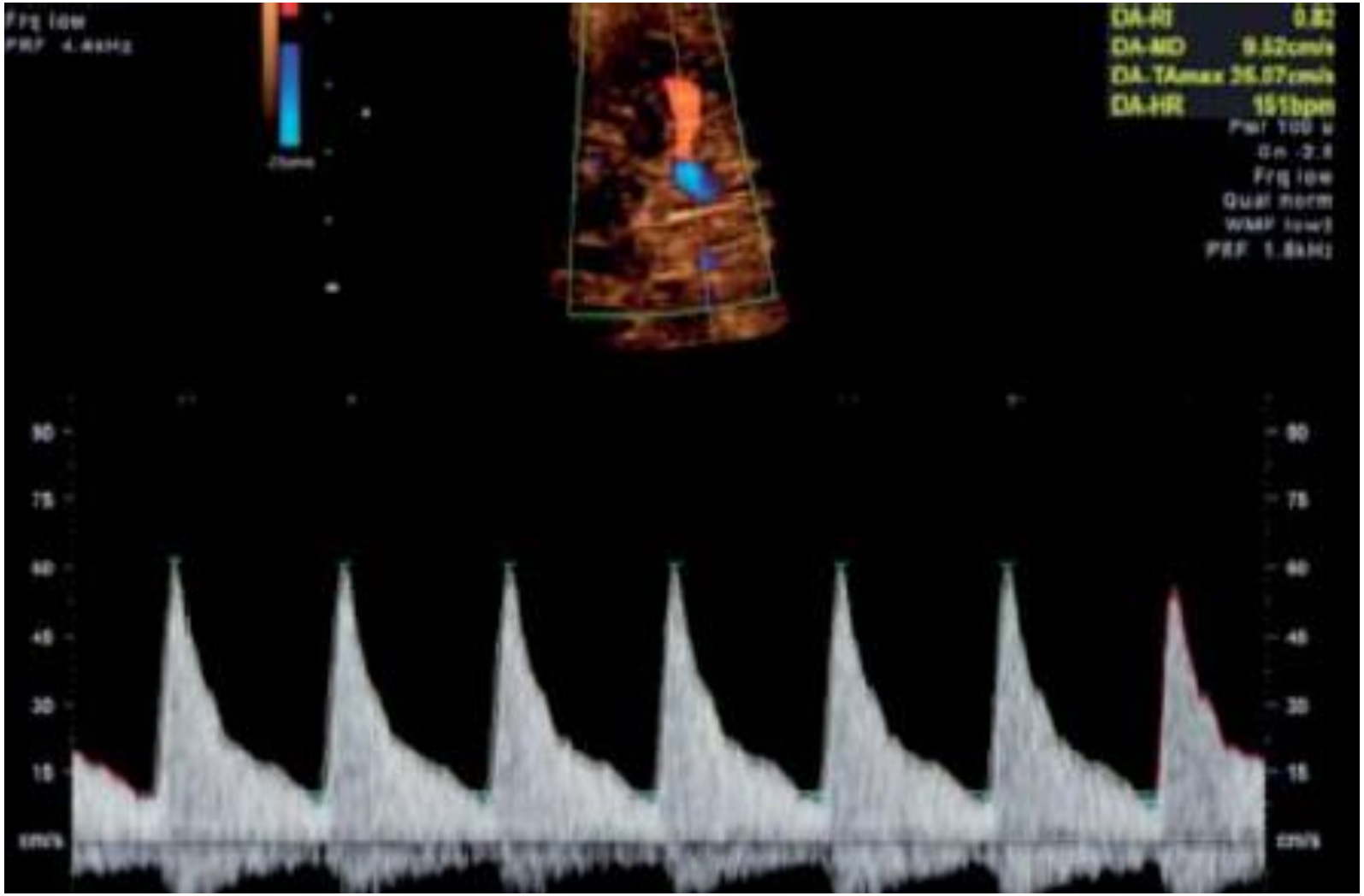

Приемлемая регистрация кривых скоростей кровотока в средней мозговой артерии. Обратите внимание на угол инсонации близкий к 0°.

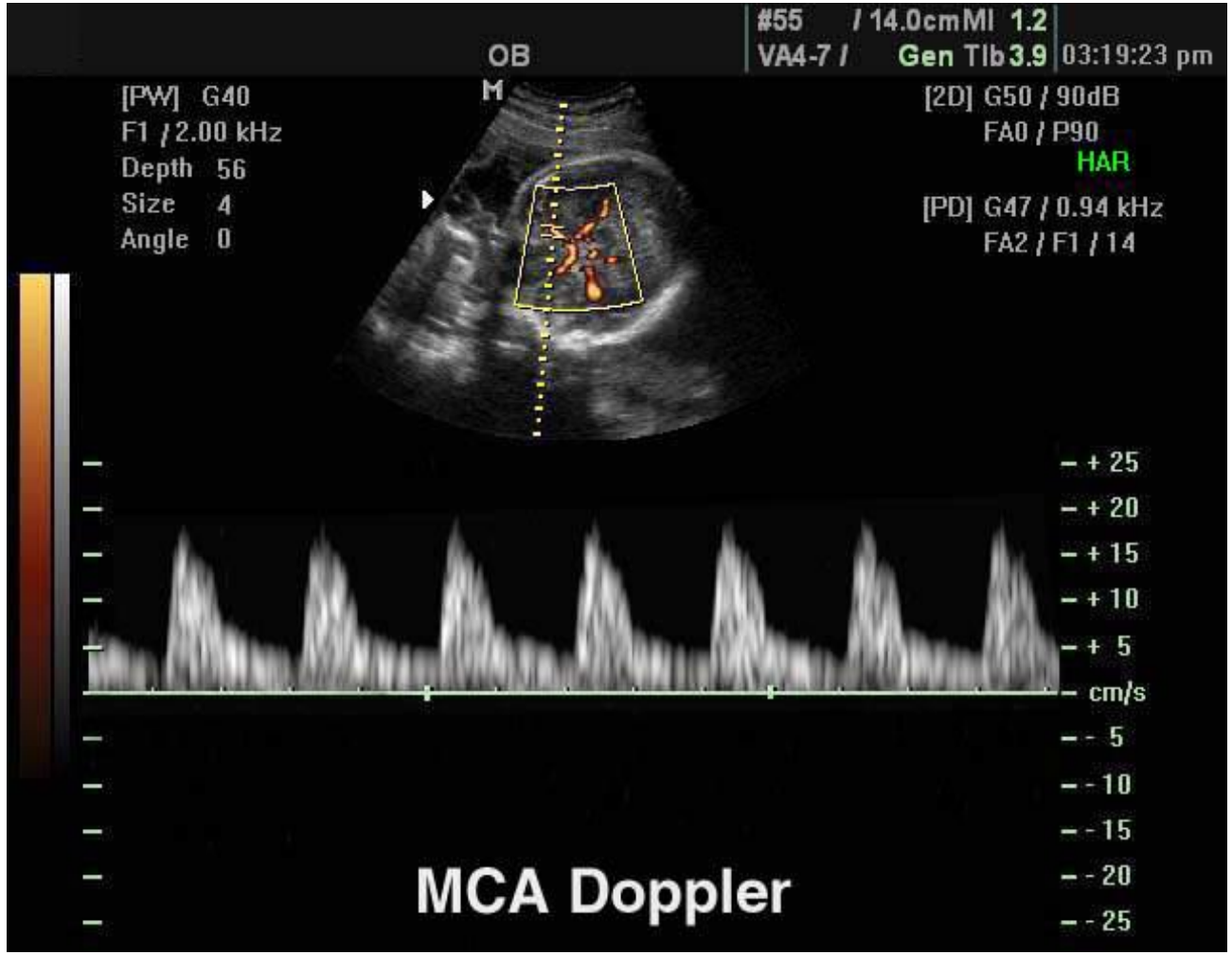
#55 / 14.0cm MI 1.2
VA4-7 / Gen TIb 3.9 03:19:23 pm
OB
M
[PW] G40
F1 / 2.00 kHz
Depth 56
Size 4
Angle 0
[2D] G50 / 90dB
FA0 / P90
HAR
[PD] G47 / 0.94 kHz
FA2 / F1 / 14
+ 25
+ 20
+ 15
+ 10
+ 5
cm/s
- 5
- 10
- 15
- 20
- 25
MCA Doppler

Доплер СМА
при плацентарних порушеннях
оцінка індексів

КОМУ?

- маловісний для строка гестації плід після 34 тижня при нормальному або аномальному доплері АП

МЕТА?

- діагностика пізньої форми затримки розвитку плоду, моніторинг

Аномальний доплер в СМА –

це зниження **PI** нижче 5 процентиля

Зниження резистентності в СМА – посилення мозкового кровотока, що виникає при знижені оксигенації пуповиної крові

PI АП

PI СМА

феномен BRAIN-SPAIRING

Декомпенсація СМА

Це псевдонормалізація кровотока СМА – ознака набряку мозку

Послідовність дій:

1. Зниження PI в СМА при гипоксії
2. Наступне підвищення PI в СМА при декомпенсації (вторично нормальный кровоток) – набряк мозку

Церебро-плацентарне відношення

PI СМА / PI АП

КОМУ?

- маловісний для строку гестації плід
- плід, якому проведена доплерографія СМА

МЕТА?

- діагностика затримки росту плоду, моніторинг, прогноз

Аномальне церебро-плацентарне відношення -

нижче 5 процентиля

Дослідження (аномальне ЦПВ):

- підвищується ризик дистресу
- неонатальні ускладнення при гипертензії, гестозі
- незалежний маркер плацентарної дисфункції
- предиктор поганого неонатального прогнозу

Доплер венозної протоки в II-III триместрах

Венозна протока - це комунікація між веною пуповини та нижньою полою веною

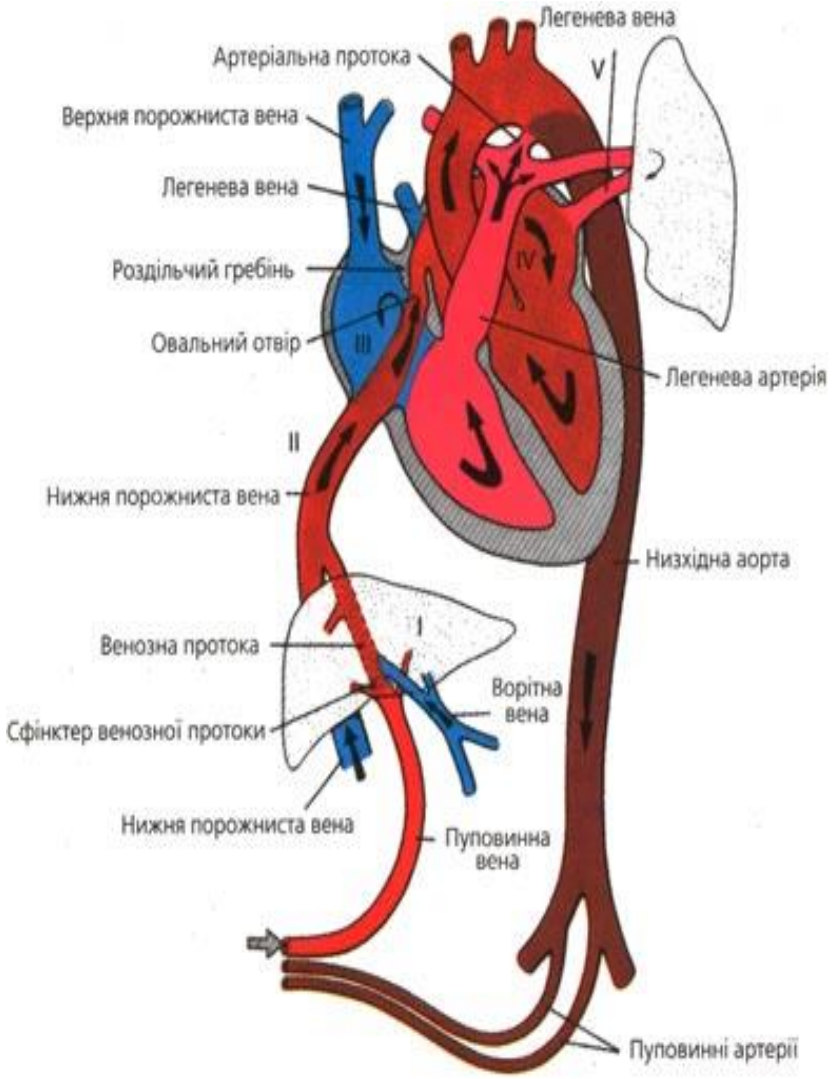

Аномальний доплер в ВП:

- **підвищення PI вище 95 процентиля**
- **нульова швидкість а-волни** (*показник перевантаження правого передсердя)*
- **реверсна швидкість а-волни** *(показник серцевої недостатності плоду, СФФТ, гемолітичної хвороби плоду, тяжкі плацентарні порушення)*
- **зниження IBP фази** *(тяжкі плацентарні порушення, гіпоксія міокарду, метаболічний ацидоз, міокардіопатії*)

Кардіо-торакальне відношення (КТВ)

- Норма 0,25-0,35
- **Підвищення КТВ** універсальний предиктор неблагополуччя для плоду

УЗ ознаки серцевої недостатності плоду:

1. Реверсний кровоток в венозній протоці
2. Пульсація вени пуповини
3. Кардіомегалія
4. Дилятація правих відділів серця плоду
5. Трикуспідальна або/та мітральна регургітація
6. Водянка

Патологічна пульсація вени пуповини

1. **Монофазна** (15,8% перинатальна смертність)
2. **Двухфазна** (62% перинатальна смертність)
3. **Трьохфазна з реверсним компонентом**
   (ризик антенатальної загибелі від декількох годин до7 діб, ризик неоатальної загибелі)

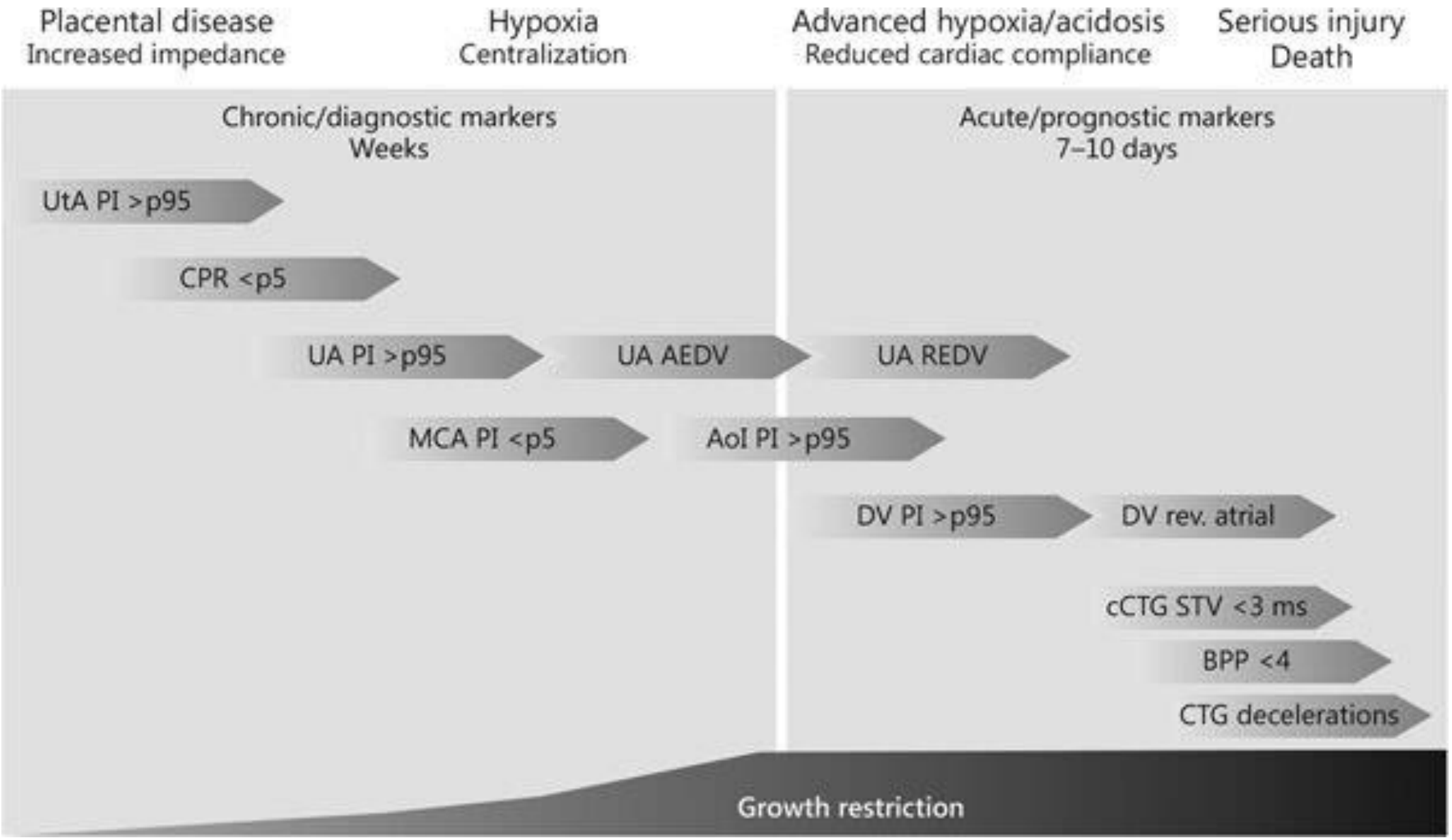
Placental disease
Increased impedance
Hypoxia
Centralization
Advanced hypoxia/acidosis
Reduced cardiac compliance
Serious injury
Death
Chronic/diagnostic markers
Weeks
Acute/prognostic markers
7–10 days
UtA PI >p95
CPR <p5
UA PI >p95
UA AEDV
UA REDV
MCA PI <p5
AoI PI >p95
DV PI >p95
DV rev. atrial
cCTG STV <3 ms
BPP <4
CTG decelerations
Growth restriction

Доплерометрія перешийку аорти

Методологія виміру

Сегмент аорти між **a.subclavia sin**.
та місцем впадіння в аорту **ductus arteriosus**

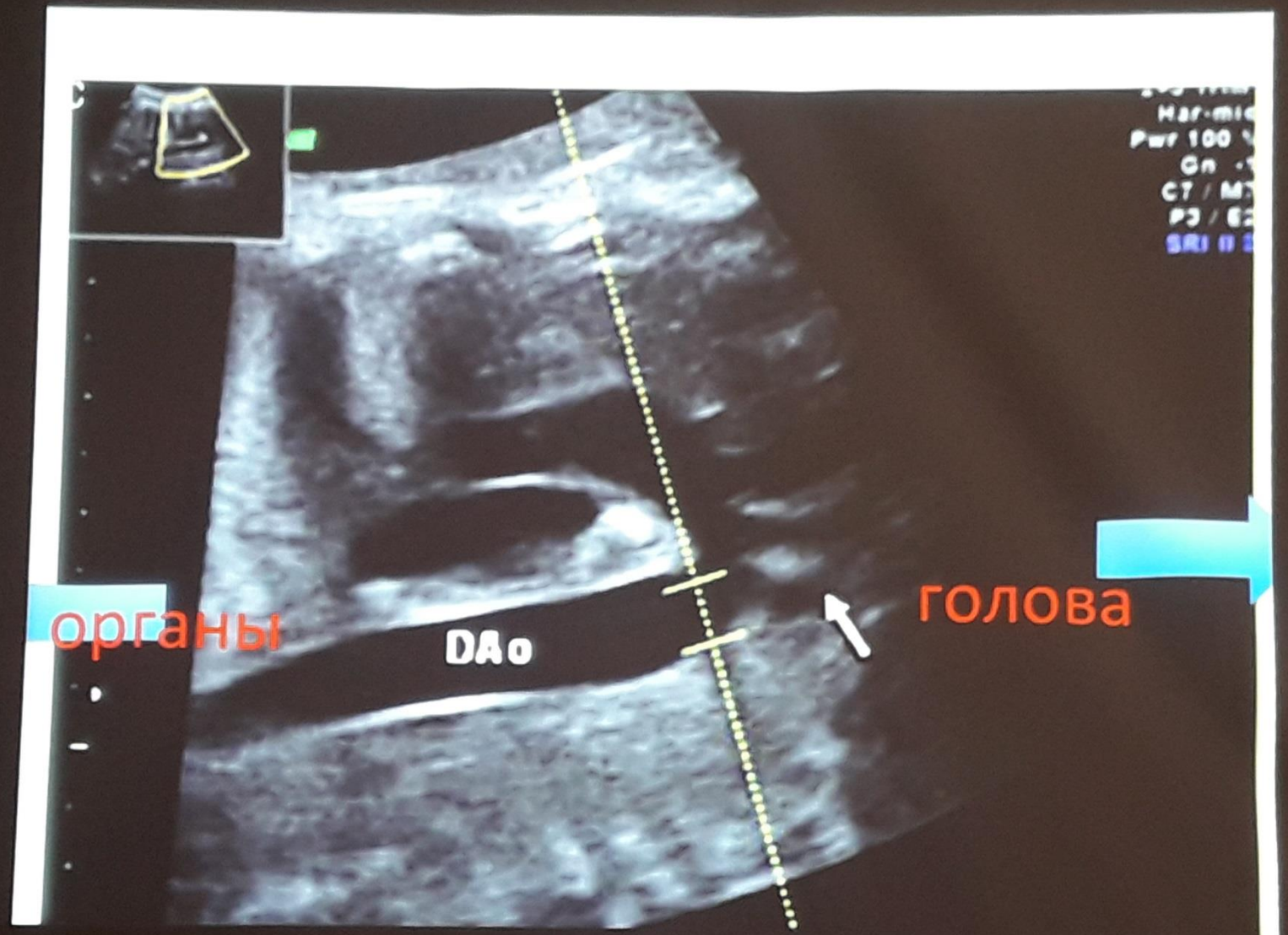
органы
DAo
голова

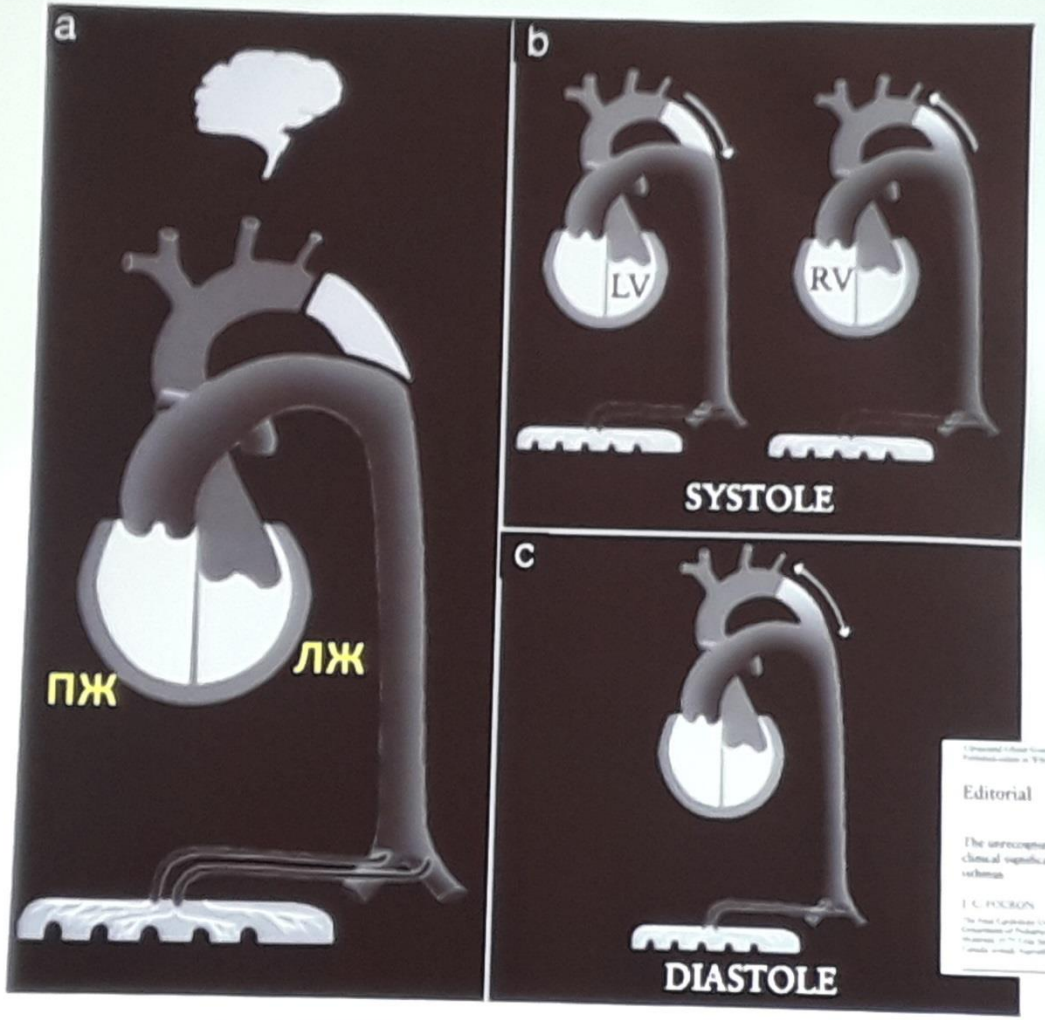

Editorial

The unrecognized physiological and clinical significance of the fetal aortic isthmus

J. C. POURON

КОМУ?

- Підвищення РІ АП та зниженні РІ СМА у маловісного плоду
- Зниження ЦПВ
- Нульовий або реверсний кровоток в АП
- Аномальний ВП

МЕТА?

- Моніторинг
- Виявлення ознак порушень плоду

СК перешейка аорты плода в норме и в патологии

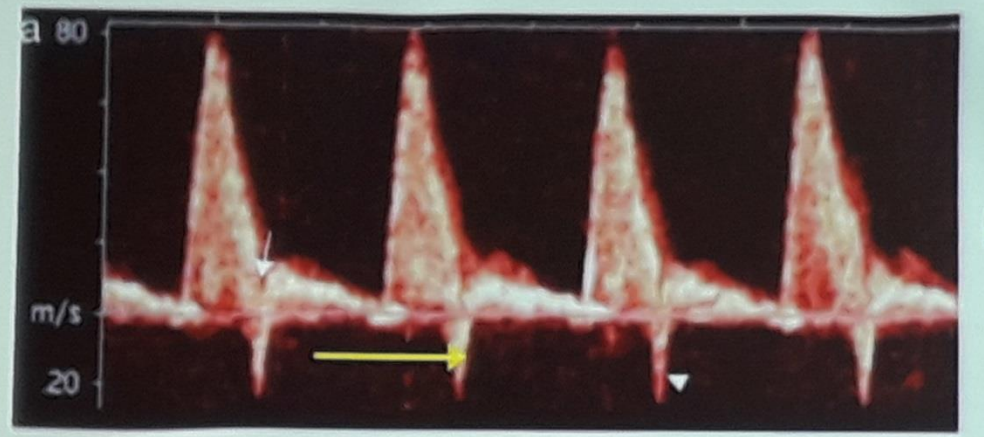

норма

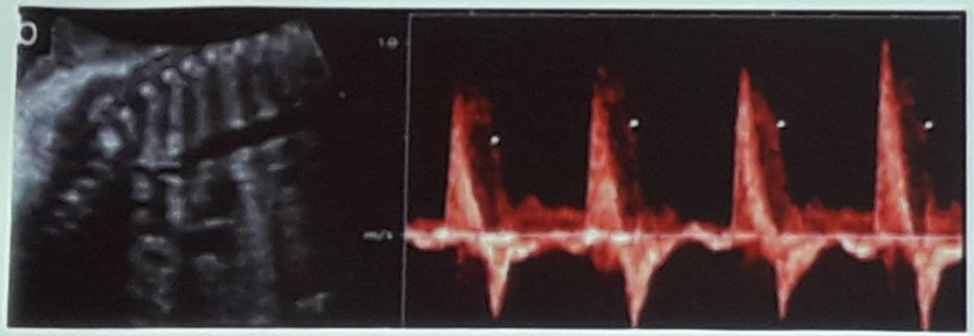

нарушение состояния плода

Додаток 1. Таблиця порогових значень основних доплерометричних показників кровоплину

Тижні	Артерія пуповини ФПК		Середня мозкова артерія P.I. (пр5)	ЦПП (пр.5)	Середня мозкова артерія Пікова систолічна швидкість			Венозна протока P.I. (пр.95)	Перешийок аорти P.I. (пр.95)	Маткова артерія P.I. (пр.95) МПК
	P.I. (процентиль 5)	P.I. (пр.95)			пр.5	пр.95	(1.5 MoM)			
20	1,25	2.01	1.37	**0.65**	18,1	26,0	38	0.89	2,86	1.61
21	1,18	1.96	1.4	**0.75**	19,5	29,0	40	0.88	2,85	1.54
22	1,17	1.9	1.45	**0.85**	20,8	32,0	42	0.87	2,96	1.47
23	1,09	1.85	1.47	**0.92**	22,2	35,0	44	0.86	2,79	1.41
24	0,96	1.79	1.5	**1**	23,6	38,1	46	0.85	2,74	1.35
25	0,98	1.73	1.51	**1.05**	24,9	41,1	48	0.83	2,81	1.30
26	0,86	1.69	1.52	**1.1**	26,3	44,1	50	0.82	2,81	1.25
27	0,86	1.64	1.53	**1.15**	27,7	47,1	52	0.81	2,84	1.21
28	0,87	1.6	1.53	**1.2**	29,0	50,1	55	0.80	2,90	1.17
29	0,88	1.58	1.53	**1.23**	30,4	53,1	58	0.79	3,02	1.13
30	0,76	1.54	1.52	**1.25**	31,8	56,1	61	0.78	2,94	1.10
31	0,71	1.5	1.51	**1.27**	33,1	59,1	64	0.76	3,00	1.06
32	0,67	1.48	1.5	**1.28**	34,5	62,1	67	0.75	3,01	1.04
33	0,59	1.46	1.47	**1.27**	35,9	65,1	70	0.74	3,05	1.01
34	0,73	1.43	1.43	**1.27**	37,2	69,2	73	0.73	3,10	0.99
35	0,57	1.42	1.4	**1.25**	38,6	71,2	76	0.72	3,24	0.97
36	0,57	1.41	1.37	**1.22**	40,0	74,2	80	0.71	3,24	0.95
37	0,57	1.4	1.32	**1.17**	41,3	77,2	84	0.70	3,10	0.94
38	0,37	1.4	1.28	**1.13**	42,7	80,2	-	0.68	3,27	0.92
39	0,37	1.4	1.21	**1.08**	44,1	83,2	-	0.89	2,95	0.91
40	0,37	1.4	1.18	**1**	45,4	86,2	-	0.88	2,74	0.90

Дуже ранні допплерометрічні зміни

1. Довгочасні термінальні доплерограми (до 45-90 діб)
2. Немає чіткого прогнозу ацидозу
3. Можлива довга компенсація при поганому фіналі
4. При ХА та материнській гіпертензії

Ехографічні предиктори високого перинатального ризику

- Вага плоду нижче 10 процентиля до 34 тижня
- Вага плоду нижче 10 процентиля в поєднанні з маловоддям при ІАВ менше 4 см
- Нульовий діастолічний кровотік ВП
- Зниження ЦПІ нижче 5 процентиля
- Висока резистентність АП з прогресуючою втратою діастолічного компоненту
- Варіабельні та інтермитуючі типи допплерограм АП на тлі материнської гіпертензії
- Сповільнення зростання плоду після 37 тижня

Ехографічні предиктори вкрай високого перинатального ризику

- Реверс ВП
- Реверс АП
- Вага плоду нижче 10 процентиля до 34 тижня+ агідрамніон
- Вага плоду нижче 10 процентиля до 28 тижня
- Нульовий діастолічний кровоток ВП
- Зниження ЦПІ нижче 5 процентиля на тлі материнської гіпертензії
- Висока резистентність АП на тлі материнської гіпертензії
- Збільшення КТВ більше 0,5, дилятація правих відділів серця плода
- Церебральні дистрес-асоційовані аномалії

Прогноз стану плоду:
зміни що тривають **декілька місяців**

- Збільшення PI MA, рання діастолічна вийємка
- Атипічні гравідограми

Прогноз стану плоду:
зміни що тривають **декілька місяців**

- Маловоддя
- Доліхоцефалія
- Гіпоплазія легень

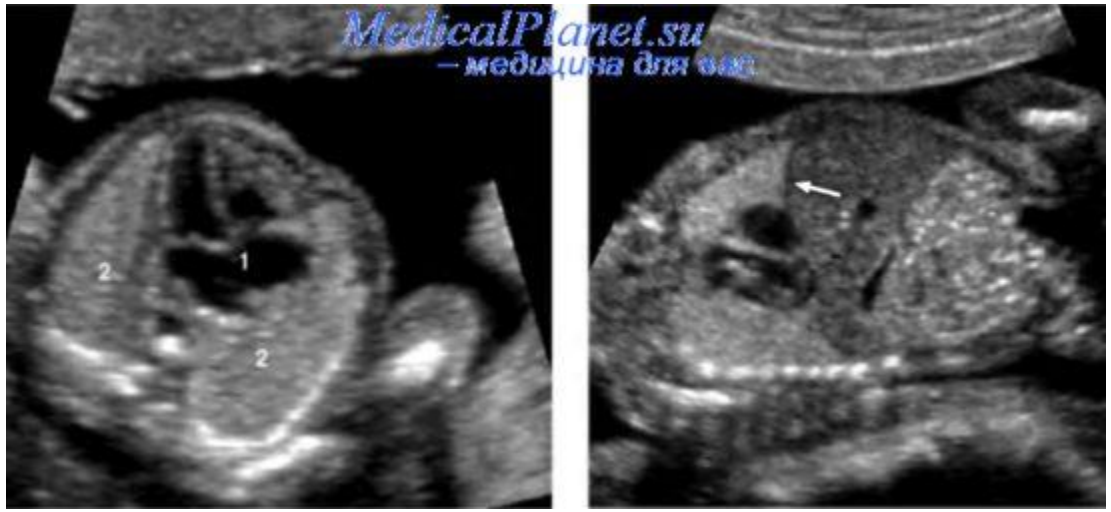

Прогноз стану плоду:
зміни що тривають **декілька тижнів**

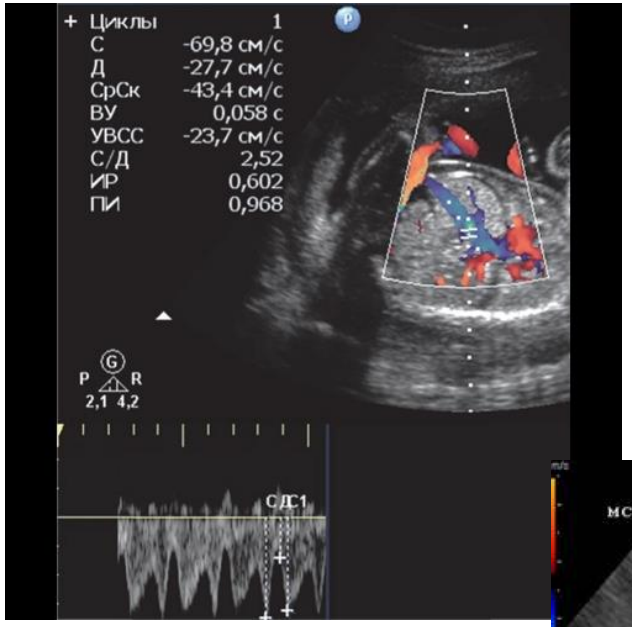

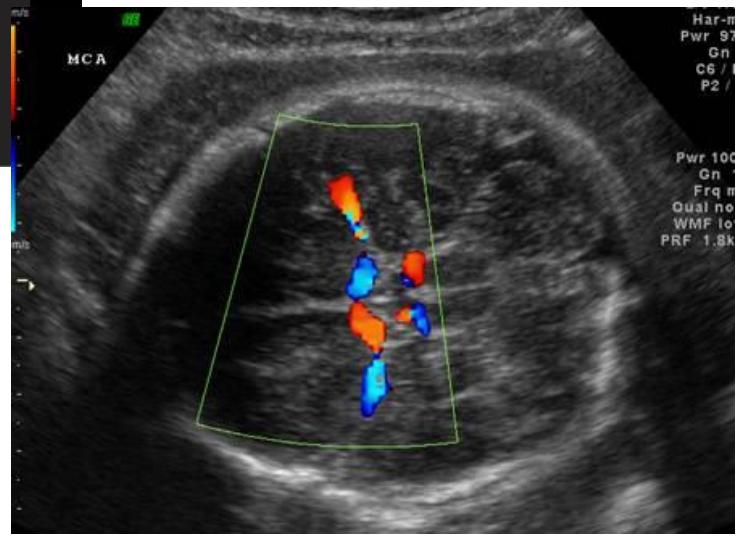

- Високорезистентний в АП
- Низькорезистентний в СМА
- Зниження ЦПІ
- Інтермитуючий кровотік в АП

Прогноз стану плоду:
зміни що тривають **декілька діб**

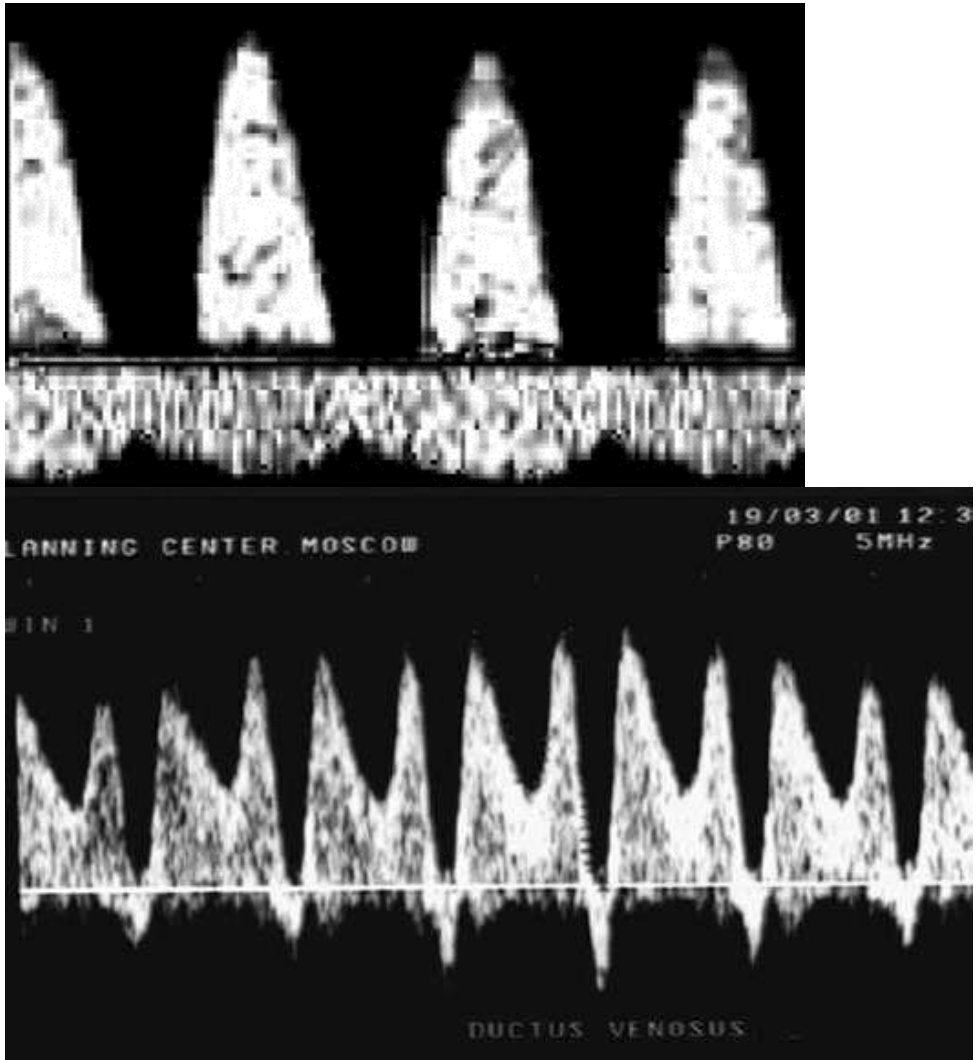

- Постійний нульовий діастолічний кровоток в АП
- Ревес в АП
- Реверс в ВП

Прогноз погіршується при гіпертензії

Прогноз стану плоду:
зміни що тривають **декілька годин**

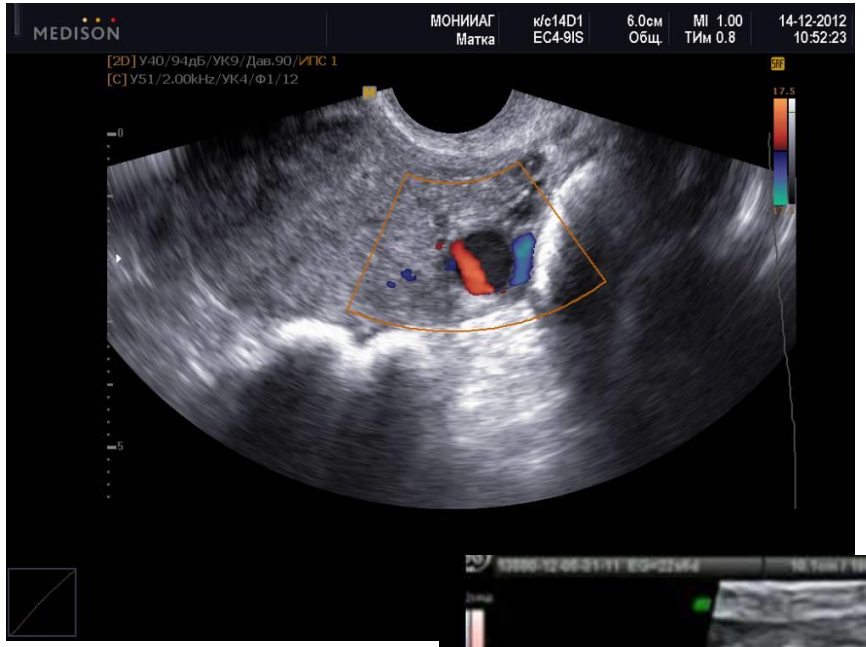

Корреляція з метаболічним ацидозом

- Пульсація вени пуповини
- Зниження фази IBP ВП
- Високорезистентний перешийок аорти

Прогноз стану плоду:
зміни що тривають **декілька годин**

Аномальний КТГ:

- Ареактивний нестресовий тест
- Децелерація (синосоидальний ритм)

Прогноз стану плоду:
зміни що тривають **декілька годин**

- Патологична ЧСС
- Синусова брадикардія

ДИСТРЕСС-АССОЦИИРОВАННЫЕ АНОМАЛИИ: кардиомегалия и дилатация правых отделов сердца

нарушение метаболизма миокарда

снижение сердечного выброса

прогрессирующий застой в правых отделах

ДИСТРЕСС-АССОЦИИРОВАННЫЕ АНОМАЛИИ:

дилатация петель кишечника плода

- централизация гемодинамики
- ишемия периферических органов
- парез кишечника

Приблизна кратність обстеження

- Наявність факторів ризику- 417-ий наказ + маткові артерії в І та ІІ триместрах + **ехоскопія в 28-30 тижнів**

- **ЗРП**, але нормальна актограма, БФП, збережений діастолічний компонент в АП, нормальний ЦПІ – ЕХО/КТГ 1 раз на два тижні.

- Рання ЗРП: нульовий кровоплин в АП 1 раз на тиждень
- Рання ЗРП: високий РІ у ВП до 32 тижня 1 раз на 3 дні
- Рання ЗРП: нульовий у ВП до 28 т. – щоденно

- Пізня ЗРП : щонайменше 1 раз на тиждень

Реальні покази для госпіталізації до 34 тижнів

- Відсутність/реверс діастолічного компоненту на АП
- Порушення в Ао / ВП
- Централізація при пізній формі ЗРП
- Ареактивний НСТ / Зниження STV<4,0 мсек

- **Мета: моніторинг, профілактика РДС, підготовка до розродження, нейропротекція, розродження, догляд новонародженого**

Инвестиции в знания всегда дают наибольшую прибыль

Бенджамин Франклин

Благодарю за внимание!